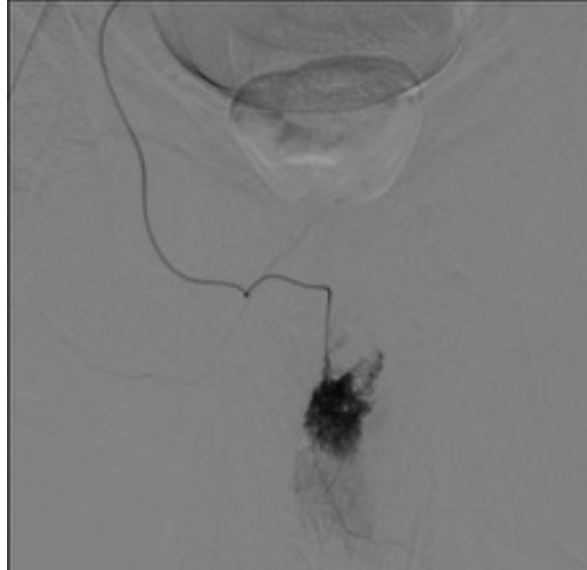


# *Urominas*

*Revista Científica de Urologia da SBU-MG*

Volume VIII • Fascículo VI • Fevereiro 2020



Tratamento Endovascular de Priapismo de Alto Fluxo Imagem Pós-Embolização  
em Evidências de Fístula Arterio-Venosa - Pág. 36

- Linfadenectomia Inguinal Laparoscópica no Câncer de Pênis
- Características Clínicas de Pacientes Submetidos a Nefrectomia Parcial
- The Use of Comiphene Citrate in Young Adults
- Disfunção Erétil em Pacientes com Neoplasia de Próstata de Baixo Risco  
Tratados com Radioterapia
- Câncer urotelial de bexiga não músculo invasivo com risco intermediário  
ou alto – Protocolo Hospital das Clínicas da UFMG

***www.urominas.com***

*Sociedade Brasileira de Urologia - Seção Minas Gerais*

# Corpo Editorial

---

**André Lopes Salazar**

Editor, MD, MSc, TiSBU

## EDITORES ASSOCIADOS

---

**Bruno Mello Rodrigues dos Santos**

MD, PhD, TiSBU

**Denny Fabrício Magalhães Veloso**

MD, MSc, PhD, TiSBU

**Gelbert Luiz C. do Carmo de Amorim**

MD, MSc, TiSBU

**Gilberto L. Almeida**

MSc, MD, TiSBU

**Gustavo Franco Carvalho**

MD, MSc, PhD, TiSBU

**José Ailton Fernandes Silva**

MD, MSc, PhD, TiSBU

**Lívia Duarte Tavares**

FT, MSc, PhD

**Luiz Ronaldo Alberti**

MD, MSc, PhD

**Marcelo Mamede**

MD, DMSc

**Márcio Augusto Averbeck**

MD, MSc, TiSBU

**Michael Manyak**

MD, FACS

**Paulo Guilherme de Oliveira Salles**

MD, MSc, PhD

**Rogério Saint-Clair Pimentel Mafra**

MD, MSc, PhD, TiSBU

**Stella Sala Soares Lima**

MD, PhD

**Tharcisio Gê de Oliveira**

MD, MSc, TiSBU

**Túlio Leandro de Oliveira**

MD, MSc, TiSBU

## Sumário

---

### ARTIGOS

Revisão sobre Linfadenectomia Inguinal no Câncer de Pênis: Há Vantagens na Abordagem por Vídeo (VEIL)?.....	5
Características Clínicas de Pacientes Submetidos a Nefrectomia Parcial no Serviço de Urologia do IMIP.....	10
The Use of Comiphene Citrate in Young Adults With Low Testosterone and Symptoms of Hypogonadism.....	14
Disfunção Erétil em Pacientes com Neoplasia de Próstata de Baixo Risco Tratados com Radioterapia Exclusiva e Revisão da Literatura.....	17
Abordagem do Câncer Urotelial de Bexiga Não Músculo Invasivo com Risco Intermediário ou Alto Risco de Recorrência e Progressão – Protocolo Institucional do Hospital das Clínicas da UFMG.....	23

---

### ESTUDO DE CASO

Nefrolitotomia Anatrófica para Tratamento de Cálculos Renais Complexos.....	30
Tratamento Endovascular de Priaprismo de Alto Fluxo: Relato de Caso.....	34
Doença de Rosai Dorfman (DRD): Relato de um Caso em Loja Renal.....	38
Duplicação Completa de Ureter com Implantação Vaginal: Relato de Caso.....	41
Plástica Total do Pênis no Tratamento de Doença de Paget Extramamária.....	44
Adenocarcinoma Uretral em Paciente do Sexo Feminino: Relato de Caso.....	48
Cistite Enfisematosa: Relato de Caso e Revisão de Literatura.....	52
Tratamento de Estenose Ureteral Complexa, com as Técnicas de Psoas-Hitch e Retalho de Boari por Videolaparoscopia. Relato de Caso e Revisão da Literatura.....	56
Mífase Peniana por Dermato Biahominis: Relato de Caso.....	60
Acesso Trimodal na Abordagem da Litíase Complexa em Paciente com Rim em Ferradura.....	63
Lesão Ureteral Iatrogênica Durante Heniorrafia Inguinal.....	67
Tratamento Cirúrgico do Linfedema Penoescretal.....	70

# Revisão sobre Linfadenectomia Inguinal no Câncer de Pênis: Há Vantagens na Abordagem por Vídeo (VEIL)?

Luciano Casali<sup>1\*</sup>, Felipe Magalhães Câmara<sup>2</sup>, Bruno Mello D'Alessandro<sup>3</sup>

Departamento de Urologia, Santa Casa de Belo Horizonte, MG

1) Urologista (TiSBU), Professor de Cirurgia Urológica da Universidade Federal dos Vales do Jequitinhonha e Mucuri (UFVJM) – Campus Teófilo Otoni, MG

2) Urologista (TiSBU), Preceptor na Santa Casa de Belo Horizonte e no Hospital das Clínicas da Universidade Federal de Minas Gerais (UFMG)

3) Acadêmico de medicina UNIFENAS/Belo Horizonte

## ABSTRACT

Penile cancer is a disease with high incidence in some areas of Brazil. During its evolution, it is characterized by local (lymph node) dissemination, rarely evolving with distant metastasis. The lesions are mostly of low grade, so treatment of the primary lesion associated with lymphadenectomy can be curative in most cases. The presence of lymph node metastasis is the main prognostic factor in penile cancer. When absent, the survival rate is high (85% to 100% in five years), falling to 0% to 17% when there is fixed inguinal lymph node mass or positive pelvic lymph nodes. Traditional inguinal lymphadenectomy is associated with great morbidity, with a complication rate of up to 70%, leading many patients with treatable lymph node disease not to undergo surgery. Endoscopic inguinal lymphadenectomy (VEIL) has been described for less than a decade and is therefore still a recent approach. Despite this, it has already been reproduced worldwide, showing consistent results of oncological control comparable to open surgery (adequate number of resected lymph nodes and low recurrence rate), reduction of complications rate and length of hospital stay. Surgical indication has increased, including patients with mobile palpable lymph nodes and diagnosed pelvic lymph node disease, and the improvement of the technique is increasing with a reduction in operative time and preservation of the saphenous vein, contributing to a reduction in morbidity.

## INFORMAÇÕES

### Correspondência\*:

R. Bernarda Laender, 141  
São Diogo  
Teófilo Otoni, MG  
CEP: 39803-013  
urologia@drlucianocasali.com.br

### Palavras-Chave:

Penile cancer, Lymphadenectomy, Laparoscopy.

## INTRODUÇÃO

O câncer de pênis é uma doença com incidência elevada em algumas áreas do Brasil, e caracteriza-se pela disseminação local (linfonodal), raramente evoluindo com metástase a distância.

A presença de metástase linfonodal é o principal fator prognóstico no câncer de pênis. Quando ausente, a taxa de sobrevida é alta (85% a 100% em cinco anos), caindo para 0% a 17% quando há massa linfonodal inguinal fixa ou linfonodos pélvicos positivos.

A linfadenectomia inguinal tradicional está associada a grande morbidade, com taxa de complicações de até 70%, sendo que menos da metade dos pacientes com indicação são submetidos ao procedimento cirúrgico.

Uma abordagem promissora para reduzir a morbidade é a técnica de linfadenectomia inguinal vídeo endoscópica (VEIL), capaz de reproduzir os resultados oncológicos da cirurgia aberta, com redução da morbidade e taxa de complicações.

## MATERIAIS E MÉTODOS

Realizou-se uma revisão da literatura sobre a linfadenectomia inguinal no tratamento de metástase linfonodal no câncer de pênis. Avaliou-se artigos sobre linfadenectomia inguinal tradicional e linfadenectomia inguinal vídeo endoscópica (VEIL), com análise dos dados de morbidade da

cirurgia (complicações pós cirúrgicas e sequelas) e de controle oncológico (número de linfonodos retirados e taxa de recidiva). O objetivo deste trabalho é realizar uma revisão sobre linfadenectomia no câncer de pênis e comparar a técnica VEIL com a técnica tradicional.

## RESULTADOS

### 3.1 Epidemiologia

O Brasil possui a maior incidência mundial de câncer de pênis (2,9 a 6,8 casos por 100.000 habitantes), sendo que 53,2% dos casos ocorrem no nordeste do país, devido à pobreza e menor índice de desenvolvimento humano da região.<sup>1</sup>

A maior parte das lesões estão confinadas ao pênis quando diagnosticadas<sup>2</sup>, e a primeira via de disseminação do tumor é através dos linfonodos inguinais. A drenagem é feita para os linfonodos superficiais, e a seguir para os linfonodos profundos (abaixo da fáscia lata). Existem múltiplas conexões linfáticas na base do pênis, sendo a drenagem bilateral a regra.<sup>3</sup> A partir dos linfonodos inguinais profundos, o tumor se dissemina para os linfonodos pélvicos (obturador e ilíacos). A disseminação linfonodal leva a óbito através de necrose cutânea, infecção crônica, sepse e hemorragia secundária a erosão dos vasos femorais.<sup>2</sup> Metástases a distância são raras, acometendo 1% a 10% dos pacientes.<sup>4</sup>

### 3.2 Indicação de linfadenectomia

A presença de linfonodos palpáveis está associada a metástase linfonodal comprovada em cerca de 43% dos casos, sendo o restante secundário a processo inflamatório. Quando não há linfonodos palpáveis, o risco de o exame físico ser falso negativo (metástase linfonodal presente) é de cerca de 29%.

A importância de definir e indicar o tratamento linfonodal reside no fato de a linfadenectomia inguinal ser curativa em até 80% dos casos de metástase linfonodal.<sup>2</sup>

Quando avaliados os pacientes submetidos a linfadenectomia imediata e tardia, observou-se sobrevida em 5 anos muito maior do primeiro grupo (90% contra 40%), tornando a opção de adiar a linfadenectomia pouco atrativa.<sup>5</sup>

Pacientes com estadiamento T2 (invasão do corpo esponjoso ou cavernoso) têm risco de metástase elevado (50% a 70%) independente da presença ou não de linfonodos palpáveis, assim como pacientes com tumor de alto grau (grau III) e invasão linfovascular (T1b). Assim, em pacientes com

estadiamento T1b ou maior o risco de metástase linfonodal é maior que 50%, sendo indicado o tratamento linfonodal precoce.<sup>6</sup>

Para pacientes sem linfonodos palpáveis, uma opção é realizar linfadenectomia inguinal superficial bilateral (superficial à fáscia lata) com biópsia de congelação, sendo realizado a linfadenectomia inguinal profunda (contendo os linfonodos do triângulo femoral) unilateral ou bilateral, conforme a positividade dos linfonodos superficiais. O uso desta abordagem é baseado no fato dos linfonodos profundos só serem acometidos se houver doença nos linfonodos superficiais.<sup>7</sup>

Quando pacientes apresentam linfonodos palpáveis unilateralmente, a linfadenectomia deve ser bilateral, porque a drenagem bilateral é a regra.

### 3.3 Técnica cirúrgica

Historicamente a linfadenectomia inguinal está associada a altas taxas de complicações e morbidade. Daseler et al<sup>8</sup> em 1948 descreveu a dissecação linfonodal inguinal clássica, com uma área superficial dividida em 5 zonas e uma área profunda (abaixo da fáscia lata) abrangendo os vasos femorais e o linfonodo de Cloquet.

Uma modificação completa da dissecação inguinal foi descrita por Catalona<sup>9</sup> em 1988, restringindo a ressecção às zonas 2, 3 e 5, com incisão menor na pele, delimitação do espaço dissecado, preservação da veia safena e não necessidade de transposição do músculo sartório para cobrir os vasos femorais, diminuindo a morbidade da cirurgia sem comprometer o resultado oncológico.

Em 1996 Lopes et al<sup>10</sup> publicou uma grande série com 145 pacientes submetidos a linfadenectomia inguinal (22 unilateral e 123 bilateral) entre 1953 e 1985 no Hospital A. C. Camargo, com complicações em 130 pacientes (89,9%). As principais complicações foram seroma (60%), linfedema (29,6%), deiscência e infecção (21,5%) e deiscência e necrose (15,4%).

Em 2002 Bevan-Thomas et al<sup>11</sup> publicou a experiência do Hospital M. D. Anderson entre 1989 e 1998, apresentando os resultados de 53 pacientes submetidos a linfadenectomia inguinal bilateral, com complicações em 58% dos pacientes. Do total de 106 linfadenectomias, 41 tiveram complicações: 68% foram consideradas menores (infecção de ferida, necrose cutânea, seroma e linfedema) e 32% foram maiores (infecção de ferida tratada com antibiótico venoso, necrose cutânea com necessidade de desbridamento, seroma e hematoma drenados em bloco cirúrgico, tromboembolismo venoso).

Em 2004 Nelson et al<sup>12</sup> mostrou os resultados de 22 pacientes submetidos a linfadenectomia entre 1992 e 2003, totalizando 40 linfadenectomias inguinais e 10 pélvicas. Ocorrem complicações em 40% das linfadenectomias: linfedema (10%), linfocele (12,5%), infecção de ferida (7,5%) e deiscência (7,5%) foram as principais.

Desde então, inúmeros trabalhos têm sido realizados no intuito de reduzir a morbidade da linfadenectomia, mas todos têm uma abordagem que diminui a quantidade de linfonodos ressecados, podendo comprometer o resultado oncológico.

As taxas de complicações variam de 42% a 57%, incluindo infecção, necrose cutânea, deiscência de ferida, linfocele, linfedema, hematoma e tromboembolismo venoso.<sup>13</sup> Devido à extensa morbidade da cirurgia, apesar dos benefícios comprovados na sobrevida e chance de cura, apenas 25% dos pacientes com indicação de linfadenectomia são submetidos a algum procedimento.<sup>14</sup>

## DISCUSSÃO

Em 2006, Tobias-Machado et al<sup>15</sup> descreveu uma técnica minimamente invasiva de linfadenectomia inguinal vídeo endoscópica (VEIL), realizando a cirurgia minimamente invasiva em um membro e a cirurgia aberta tradicional no outro membro (totalizando 20 linfadenectomias). A técnica cirúrgica baseia-se na inserção de 3 trocartes de laparoscopia abaixo do vértice inferior do triângulo femoral.

Após os primeiros resultados promissores, efetuou-se a VEIL bilateralmente em estudo com 5 pacientes, totalizando 10 linfadenectomias. A comparação das técnicas mostrou benefícios da VEIL em relação à cirurgia aberta, com menor tempo de internação hospitalar (1,0 contra 6,4 dias), retirada mais precoce do dreno (4,9 contra 6,4 dias) e menor taxa de complicações (20% contra 70%), sendo as complicações cutâneas muito raras e brandas na cirurgia vídeo endoscópica. O número de linfonodos retirados por membro foi equivalente (10,8 contra 9,7 linfonodos), com tempo cirúrgico ligeiramente maior na VEIL (120 contra 92 minutos). No follow-up médio de 33 meses não houve recorrência local ou sistêmica.<sup>16</sup> A diminuição da morbidade se deve à incisão cirúrgica ser menor e ficar afastada da região da linfadenectomia, menor uso de eletrocautério com preservação da vascularização cutânea, e magnificação da imagem, permitindo melhor controle e ligadura dos vasos linfáticos.

Em 2007, Sotelo et al<sup>17</sup> publicou uma série de 8 pacientes submetidos a VEIL (totalizando 14 linfadenectomias),

apresentando média de 9 linfonodos ressecados. A taxa de complicações foi 23%, restrita a linfoceles, sem nenhuma complicação cutânea. Em follow-up de 12 meses, observou-se um caso com recorrência (paciente com linfonodo palpável e fixo no exame clínico).

Em 2013, Romanelli et al<sup>18</sup> relatou o uso da VEIL em 20 pacientes (totalizando 33 linfadenectomias por VEIL). Efetuou-se preservação da veia safena em 6 pacientes, com média de 8 linfonodos ressecados. A taxa global de complicações foi 33,2%, sendo 6% atribuído a celulite e 27,2% a complicação linfática (linfocele), na grande maioria manejados com punção. Não houve nenhuma complicação cutânea de necrose de pele. Na média, o tempo de hospitalização foi 5 dias e no follow-up de 20 meses, houve apenas um caso de recorrência local.

Também em 2013, Pahwa et al<sup>19</sup> publicou trabalho com dez pacientes em que realizou a preservação da veia safena de forma padronizada em todos os casos. O número de linfonodos ressecados foi de 7 a 12, com retirada do dreno em média com 5,1 dias. A taxa de complicações foi 20%, restrita a linfocele (nenhum caso de complicação cutânea). Apesar do follow-up curto (3 a 14 meses), não houve recorrência local ou sistêmica.

Em 2016 Cui et al<sup>20</sup> fez estudo comparativo por VEIL com preservação da veia safena em um membro e ligadura da mesma no outro membro. Com 23 pacientes operados (totalizando 46 linfadenectomias), o tempo cirúrgico foi equivalente com ou sem preservação da veia safena (108 contra 103 minutos). O número de linfonodos ressecados foi semelhante (8,78 e 8,30 linfonodos), porém o número de complicações foi maior no grupo com ligadura. A taxa de linfedema agudo e crônico foi menor do grupo sem ligadura (26% e 8% contra 56% e 34%, com significância estatística), além de menor número de celulite e seroma (8% e 0% contra 26% e 8%, porém sem significância estatística). Com follow-up de 38 meses, houve apenas um paciente com recorrência local.

Também em 2016 Chaudhari et al<sup>21</sup> publicou trabalho com 14 pacientes (total de 22 linfadenectomias) submetidos a VEIL, com média de 7,68 linfonodos ressecados e taxa de complicações de 27,2% (todos casos de linfocele, manejados com punção, sem nenhuma complicação cutânea). Com follow-up de 48 meses, não houve recorrência.

Em 2017 Wang et al<sup>22</sup> comparou a técnica por vídeo com a técnica tradicional (total de 19 linfadenectomias por VEIL e 21 linfadenectomias por via aberta). Os resultados foram favoráveis a VEIL, com menor tempo operatório (139 contra 169

minutos), menor taxa de complicações (21,05% contra 61,9%, sendo 3 casos de linfedema e apenas 2 casos de complicação cutânea no grupo por VEIL), menor tempo para retirada do dreno (7,23 contra 11,44 dias) e número de linfonodos ressecados semelhante (10,78 e 12,6 linfonodos). No follow-up de 12 meses, aconteceram 1 recorrência no grupo por VEIL e 2 recorrências no grupo por cirurgia aberta.

Também em 2017 Khumar e Sethia<sup>23</sup> compararam os resultados entre as técnicas por vídeo e aberta. Foram realizadas 33 VEIL e 35 linfadenectomias por via aberta em um total de 42 pacientes, com tempo cirúrgico semelhante (97 e 94 minutos) e maior número de linfonodos retirados na VEIL (9,36 contra 7,11 linfonodos). A taxa de complicações foi menor na VEIL, com menos complicações cutâneas (6% contra 68%) e menos linfedema pós-operatório (3% contra 37%), porém a incidência de linfocele foi semelhante (27% e 20%). O tempo de internação hospitalar foi menor no grupo por VEIL (2,5 contra 7,3 dias). Não houve recorrência nos grupos por VEIL e por via aberta, com follow-up de 16 e 71 meses, respectivamente.

Todos estes estudos mostram resultados oncológicos comparáveis com a técnica aberta (adequado número de linfonodos ressecados e baixo índice de recorrência), com significativa redução da taxa de complicações cirúrgicas e do tempo de internação hospitalar.<sup>24</sup> As complicações cutâneas (principalmente necrose de pele e deiscência de ferida), tão comuns na cirurgia aberta, são raras na VEIL. A principal complicação da VEIL parece ser a linfocele, manejada na maior parte dos casos com simples punção, sem necessidade de reabordagem cirúrgica.

## CONCLUSÃO

O câncer de pênis é uma doença prevalente no Brasil, com impacto significativo na saúde.

A maior parte dos tumores são de baixo grau, com potencial de cura quando os linfonodos são adequadamente tratados. Devido à grande morbidade da linfadenectomia, muitos pacientes têm a cirurgia postergada ou até contraindicada, levando à piora da sobrevida.

A linfadenectomia inguinal vídeo endoscópica (VEIL) foi descrita há pouco mais de uma década, sendo, portanto, uma abordagem ainda recente. Apesar disto, já foi reproduzida mundialmente, mostrando resultados consistentes de controle oncológico comparável à cirurgia aberta (número adequado de linfonodos ressecados e baixa taxa de recorrência), redução

da taxa de complicações e do tempo de internação hospitalar. A indicação cirúrgica tem aumentado, incluindo pacientes com linfonodos palpáveis móveis e doença linfonodal pélvica diagnosticada, e o aprimoramento da técnica é crescente, com redução no tempo operatório e preservação da veia safena, contribuindo para redução da morbidade.

Estudos prospectivos randomizados e meta análises são aguardados para validarem definitivamente a indicação da técnica como padrão ouro na abordagem linfonodal de pacientes com tumor de pênis.

**REFERÊNCIAS**

- CHRISTODOULIDOU M, SAHDEV V, HOUSSEIN S, et al. Epidemiology of penile cancer. *CurrProbl Cancer*, 39(3):126-36, May-Jun, 2015.
- Campbell-Walsh urology / editor-in-chief, Alan J. Wein; editors, Louis R. Kavoussi, Alan W. Partin, Craig A. Peters. Elsevier, Eleventh edition, 2016.
- CABANAS RM. Anatomy and biopsy of the sentinel lymph nodes. *UrolClin North Am*, 19:267-76, 1992.
- PETTAWAY CA, PAGLIARO LC, THEODORE C, et al. Treatment of visceral, unresectable, or bulky/unresectable regional metastases of penile cancer. *Urology*, 76(2):S58-65, 2010.
- CHIPOLLINI J, TANG DH, SHARMA P, et al. Patterns of Regional Lymphadenectomy for Clinically Node-negative Patients With Penile Carcinoma Analysis From the National Cancer Database From 1998 to 2012. *ClinGenitourinCancer*, 2017 Apr 26. pii: S1558-7673(17)30103-9.
- PIZZOCARO G, ALGABA F, HORENBLAS S, et al. EAU penile cancer guidelines, 2009. *EurUrol*, 2010;57:1002-12.
- POMPEO AC, MESQUITA JL, JUNIOR WA, et al. Staged inguinal lymphadenectomy (SIL) for carcinoma of the penis (CP): 13 years prospective study of 50 patients. *J Urol*, 1995;153:246a.
- DASELER, E. H., ANSON, B. H. AND REIMANN, A. F.: Radical excision of the inguinal and iliac lymph glands: a study based upon 450 anatomical dissections and upon supportive clinical observations. *Surg., Gynec. & Obst.*, 87: 679, 1948.
- CATALONA WJ. Modified inguinal lymphadenectomy for carcinoma of the penis with preservation of saphenous veins: technique and preliminary results. *J Urol*, 1988;140:306-10.
- LOPES A, HIDALGO GS, KOWALSKI LP, et al. Prognostic factors in carcinoma of the penis: multivariate analysis of 145 patients treated with amputation and lymphadenectomy. *J Urol*, 1996 Nov;156(5):1637-42.
- BEVAN-THOMAS R, SLATON JW, PETTAWAY CA. Contemporary morbidity from lymphadenectomy for penile squamous cell carcinoma: the M.D. Anderson Cancer Center Experience. *J Urol*, 2002 Apr;167(4):1638-42.
- NELSON BA, COOKSON MS, SMITH JA JR, et al. Complications of inguinal and pelvic lymphadenectomy for squamous cell carcinoma of the penis: a contemporary series. *J Urol*, 2004 Aug;172(2):494-7.
- LEONE A, DIORIO GJ, PETTAWAY C, et al. Contemporary management of patients with penile cancer and lymph node metastasis. *Nat RevUrol*, 2017 Jun;14(6):335-347.
- JOHNSON TV, HSIAO W, DELMAN KA, et al. Extensive inguinal lymphadenectomy improves overall 5-year survival in penile cancer patients: results from the Surveillance, Epidemiology, and End Results program. *Cancer*, 2010 Jun 15;116(12):2960-6.
- TOBIAS-MACHADO M, TAVARES A, MOLINA JR WR, et al. Video endoscopic inguinal lymphadenectomy (VEIL): minimally invasive resection of inguinal lymph nodes. *Int Braz J Urol*, 2006:316-21.
- TOBIAS-MACHADO M, TAVARES A, SILVA MN, et al. Can video endoscopic inguinal lymphadenectomy achieve a lower morbidity than open lymph node dissection in penile cancer patients? *J Endourol*, 22(8):1687-91, Aug, 2008.
- SOTELO R, SÁNCHEZ-SALAS R, CARMONA O, et al. Endoscopic lymphadenectomy for penile carcinoma. *J Endourol*, 21(4):364-7, Apr, 2007.
- ROMANELLI P, NISHIMOTO R, SUAREZ R, et al. Video endoscopic inguinal lymphadenectomy: Surgical and oncological results. *ActasUrolEsp*, 37(5):305-10, May, 2013.
- PAHWA HS, MISRA S, KUMAR A, et al. Video Endoscopic Inguinal Lymphadenectomy (VEIL)-a prospective critical perioperative assessment of feasibility and morbidity with points of technique in penile carcinoma. *World J SurgOncol*, 11:42, Feb, 2013.
- CUI Y, CHEN H, LIU L, et al. Saphenous vein sparing during laparoscopic bilateral inguinal lymphadenectomy for penile carcinoma patients. *IntUrolNephrol*, 48(3):363-6, Mar, 2016.
- CHAUDHARI R, KHANT SR, PATEL D. Video endoscopic inguinal lymphadenectomy for radical management of inguinal nodes in patients with penile squamous cell carcinoma. *Urol Ann*, 8(3):281-5, Jul-Sep, 2016.
- WANG S, DU P, TANG X, et al. Comparison of Efficiency of Video Endoscopy and Open Inguinal Lymph Node Dissection. *Anticancer Res*, 37(8):4623-8, Aug, 2017.
- KUMAR V, SETHIA KK. Prospective study comparing video-endoscopic radical inguinal lymph node dissection (VEILND) with open radical ILND (OILND) for penile cancer over an 8-year period. *BJU Int*, 119(4):530-4, Apr, 2017.
- MASTER VA, JAFRI SM, MOSES KA, et al. Minimally invasive inguinal lymphadenectomy via endoscopic groin dissection: comprehensive assessment of immediate and longterm complications. *J Urol*, 188(4):1176-80, Oct, 2012.

# Características Clínicas de Pacientes Submetidos a Nefrectomia Parcial no Serviço de Urologia do IMIP

Thalita Dutra e Silva<sup>1\*</sup>, Rodrigo Luciano Ramos da Silva<sup>2</sup>, Levi César de Castro Figueiredo<sup>2</sup>,  
Guilherme Tavares da Silva Maia<sup>2</sup>, Clóvis Fraga Tenório Pereira<sup>2</sup>, Seráfico Pereira Cabral Júnior<sup>3</sup>

Serviço de Urologia do Instituto de Medicina Integral Professor Fernando Figueira (IMIP) – Recife, PE

1) Médica Residente do Serviço de Urologia do IMIP.

2) Médicos Assistentes do Serviço de Urologia do IMIP.

3) Médico Chefe do Serviço de Urologia do IMIP.

## ABSTRACT

**Introduction:** In 1992, Winfield et al. performed the first transperitoneal laparoscopic partial nephrectomy (LPN) in a lower calyx diverticulum containing a kidney stone. Two years later, Gillet et al. described the same surgery by the retroperitoneal approach. Nowadays, thenephron sparing surgery is the standard surgical technique for smallest renal tumours (T1). Although the open partial nephrectomy (OPN) remains the gold standard, the laparoscopic partial nephrectomy has been well done in many medical centers.

**Objectives:** This study aims to describe the LPN experience of the Instituto de Medicina Integral Professor Fernando Figueira (IMIP) Urology Center.

**Methods:** A retrospective analysis was made: data of 16 LPN patients operated in IMIP between January/2018 and February/2019.

**Results:** 94,1% of IMIP partial nephrectomies were done by the laparoscopic approach. 56,2% of the patients were male, and half of the patients were in the 7th decade of life. Most of the patients were hypertensive ones. 31,2% had a previous history of any type of cancer. 43,7% of the tumours measured less than 4 cm in the initial image, confirmed by the real size of the surgical specimen. Almost 70% of tumours were malignant. Hot ischaemia was used in all the surgeries. The percentage of positive margins and post-operative complications were low, matching the literature data.

**Conclusion:** LPN is a safe and effective surgical technique, with good oncologic results in T1 renal-tumours, associated with a short hospital stay, low complications index and good functional results.

## INFORMAÇÕES

### Correspondência\*:

IMIP

Recepção Prédio Oscar Coutinho

Rua dos Coelhos, 300

Boa Vista - Recife, PE

CEP: 50070-550

Email: thali.dtr@gmail.com

### Palavras-Chave:

Características Clínicas; Nefrectomia; Neoplasia Renal.

## INTRODUÇÃO

Em 1992, Winfield et al. realizaram a primeira nefrectomia parcial laparoscópica (NPL) transperitoneal em uma mulher portadora de divertículo de cálice inferior com cálculo. Dois anos depois, Gill et al. reportaram e descreveram o primeiro caso de NPL usando a abordagem retroperitoneal.<sup>1</sup>

Embora muitas modificações tenham sido feitas ao longo dos anos, os princípios e desafios técnicos dessas duas abordagens cirúrgicas permanecem essencialmente os mesmos. A escolha final do tipo de abordagem é definida de acordo com a localização e tamanho lesionais e preferência do cirurgião.<sup>1</sup>

Atualmente, a cirurgia poupadora de néfrons é padrão no manejo de tumores renais menores (T1).<sup>2</sup> Embora a

nefrectomia parcial aberta (NPA) permaneça como padrão-ouro, a NPL tem sido feita com excelência em vários centros médicos de grande volume cirúrgico.<sup>3</sup>

O presente estudo tem como objetivo descrever a experiência em nefrectomia parcial laparoscópica (NPL) do Serviço de Urologia do Instituto de Medicina Integral Professor Fernando Figueira (IMIP).

## MÉTODOS

Foi realizada análise retrospectiva de dados de pré, intra e pós-operatório precoce de 16 pacientes submetidos a NPL

transperitoneal - para exérese de tumor renal - no Serviço de Urologia do IMIP entre janeiro/2018 e fevereiro/2019. 87,5% das cirurgias foram realizadas por 2 cirurgiões, ambos com especialização em laparoscopia urológica.

No período pré-operatório, os pacientes foram submetidos a tomografia computadorizada ou ressonância magnética de abdome total com contraste, para melhor avaliação da anatomia tumoral.

Foi utilizada isquemia quente (com uso de Satinsky ou bulldogs laparoscópicos) em todas as NPL. Não foi utilizada ultrassonografia intraoperatória. A nefrorrafia foi realizada com ou sem a adjuvância de agentes hemostáticos (Surgicel), de acordo com a preferência do cirurgião.

## RESULTADOS

A análise dos dados demonstra que a abordagem laparoscópica representou 94,1% das nefrectomias parciais realizadas no IMIP entre janeiro/2018 e fevereiro/2019. 56,25% dos pacientes eram do sexo masculino, e metade dos pacientes tinham 60-69 anos de idade. A maioria deles era hipertensa. 31,25% dos pacientes possuíam antecedente de outra neoplasia, inclusive renal (vide gráfico 1- comorbidades). Nesta casuística não houve lateralidade mais frequente. 43,75% dos tumores mediam menos de 4 cm de diâmetro à imagem, corroborado pelo tamanho real da peça cirúrgica (pT1a). Cerca de um terço dos tumores estavam situados em pólo inferior renal.

68,75% dos tumores eram malignos: a maioria das neoplasias eram carcinomas de células renais (CCR) do tipo células claras ou papilífero (vide gráfico 2- histopatológico). 6 dos 11 tumores malignos apresentavam grau nuclear 2 de Fuhrman.

A porcentagem de margens acometidas (6,25%) e complicações pós-operatórias (um paciente necessitou de hemotransfusão e outro evoluiu com infecção respiratória) foi baixa, consistente com os dados da literatura. A maioria dos pacientes recebeu alta hospitalar no 1º-2º dia de pós-operatório. Não houve necessidade de conversão para cirurgia aberta, reabordagem cirúrgica ou hemodiálise precoce.

## DISCUSSÃO

O CCR é o tumor mais comum do rim, correspondendo a 3% do total das neoplasias na população geral, e responsável por 85% dos tumores renais.<sup>4</sup> No presente estudo, metade dos pacientes foram diagnosticados na 7ª década de vida,

dado consistente com a faixa etária típica de apresentação da doença, entre os 50 e 70 anos de idade.<sup>5</sup>

O CCR possui vários subtipos histológicos e, entre os mais frequentes, estão o carcinoma de células claras, papilífero e o cromóforo. 43,75% dos tumores deste estudo eram CCR células claras ou papilífero.

56,25% dos pacientes desta casuística eram hipertensos. A hipertensão é o terceiro principal fator etiológico do CCR, provavelmente devido a injúria renal induzida, inflamação e alterações metabólicas-funcionais nos túbulos renais que podem aumentar a suscetibilidade a agentes carcinógenos.<sup>5</sup>

Tumores apresentavam estadiamento pT1b, isto é, mediam entre 4 e menos de 7 cm de diâmetro. Em 2009, a American Urological Association (AUA) concluiu que a nefrectomia parcial era o padrão cirúrgico para doença T1a, com preferência de NPA sobre NPL.<sup>6</sup> Todavia, dados atuais mostram que os desfechos oncológicos são comparáveis entre NPA e NPL para lesões T1a e T1b.<sup>3</sup>

Apenas 2 pessoas apresentaram complicações (necessidade de hemotransfusão, de certo por hemorragia e infecção respiratória), representando 12,5% do total de pacientes. Esta porcentagem é consistente com os dados da literatura: a taxa geral de complicações da NPL varia entre 8 e 33%.<sup>1</sup>

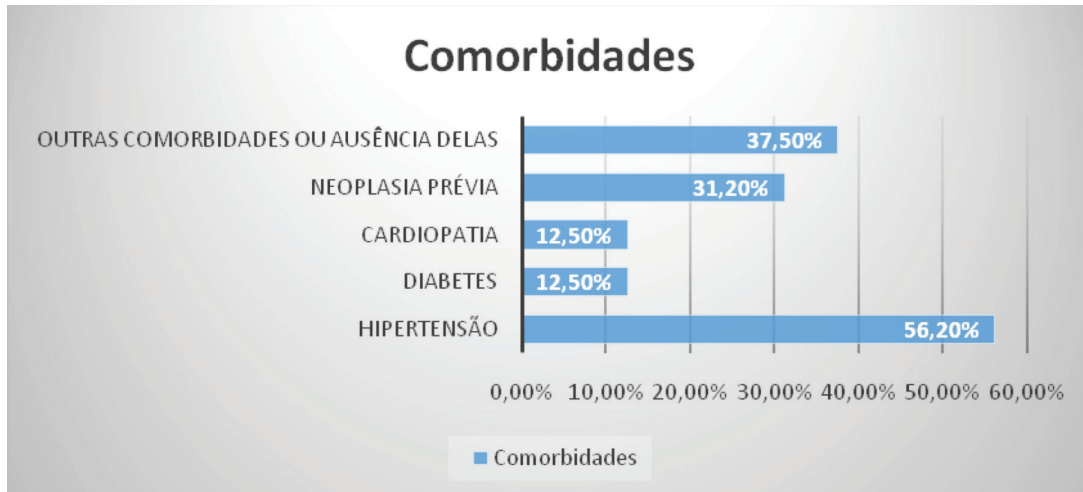
A não ocorrência de conversão ou reabordagem cirúrgica talvez se deva ao fato da pequena quantidade de casos clínicos analisados no estudo. Faltaram dados para possibilitar o cálculo de escores nefrométricos.

## CONCLUSÃO

NPL é uma técnica cirúrgica segura e eficaz, com bons resultados oncológicos em tumores renais T1, associado a um tempo de internamento curto, baixo índice de complicações e bons resultados funcionais.

**FIGURA 1**

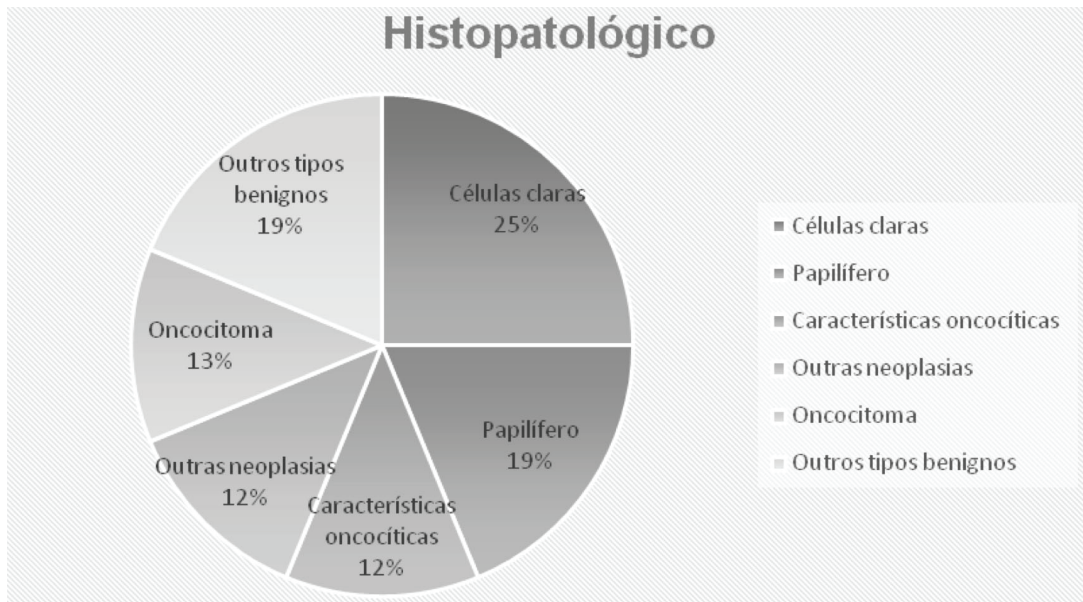
Comorbidades dos pacientes.



Fonte: Arquivo Pessoal.

**FIGURA 2**

Histopatológico das peças cirúrgicas.



Fonte: Arquivo Pessoal.

## REFERÊNCIAS

1. Dominguez-Escrig JL, Vasdev N, O'Riordan A, Soomro N. Laparoscopic partial nephrectomy: Technical considerations and an update. *J Minim Access Surg.* 2011 Oct-Dec; 7(4): 205–221.
2. Ramani AP et al. Complications of laparoscopic partial nephrectomy in 200 cases. *The Journal of Urology* 2005 Jan; 173:42-47.
3. Bernhard JC, Metcalfe C, Gill IS. Laparoscopic/robotic nephrectomy and partial nephrectomy. In: Graham Jr SD., Keane TE., eds. *Glenn's Urologic Surgery*, eighth edition. Philadelphia: Wolters Kluwer, 2016: 111-130.
4. Gil-Sousa D et al. Nefrectomia Parcial Laparoscópica - experiência do Serviço de Urologia do Centro Hospitalar do Porto. *Acta Urológica Portuguesa.* 2014;31(1-2):16-21.
5. Campbell SC, Lane BR. Malignant renal tumors. In: Wein AJ., Kavoussi LR., Partin AW., Peters CA., eds. *Campbell-Walsh Urology*, eleventh edition. Philadelphia (PA,USA): Elsevier; 2016:1823-1824.
6. Klaassen Z et al. A Single Surgeon's Experience with Open, Laparoscopic, and Robotic Partial Nephrectomy. *Hindawi Publishing Corporation International Scholarly Research Notices.* Volume 2014, Article ID 430914, 5 pages.

# The Use of Clomiphene Citrate in Young Adults With Low Testosterone and Symptoms of Hypogonadism

Leonardo de Souza Alves<sup>1\*</sup>, Mikhail Ruzaev<sup>2</sup>, Mirab Guseynov<sup>3</sup>

1) MD, Instituto de Urologia e Andrologia. Sociedade Brasileira de Urologia. American Urologic Association. European Urologic Association. Fellow in Andrology – Memorial. Sloan Kettering Cancer Center – NY/USA

2) MD, Phd - European Urologic Association – Nucleomed Clinic, Moscow

3) MD - European Urologic Association - Institute of Post-Graduate Education of Andrology of Russia

## ABSTRACT

**Background:** Clomiphene Citrate (CC) is a selective estrogen receptor modulator that has been used in women to induce ovulation for years. Recently Clomiphene Citrate has been used as an off label treatment in men with hypogonadism. CC acts centrally inducing production of Testosterone and improving spermatogenesis.

**Methods:** From March 2016 to January 2019, 46 patients were observed. They received a prescription of CC, 50 mg/daily, during 6 months. All patients had Total Testosterone levels less than 300 mg/dl, associated to sign and symptoms of Hypogonadism (HG).

**Results:** After 180 days of CC prescription, 34 (73,91%) patients from 46, had raised levels of Total Testosterone.

**Conclusions:** Clomiphene Citrate (CC) is an effective oral medication to improve Testosterone production.

## INFORMAÇÕES

### Correspondência\*:

Rua da Bahia 2696

Lourdes

Belo Horizonte, MG

Tel.: (31) 3225.0907

E-mail: procriar@gmail.com

### Palavras-Chave:

Clomiphene, Clomiphene Citrate, Testosterone, Total Testosterone, Hypogonadism, Testosterone, Replacement Therapy.

## INTRODUCTION

Clomiphene citrate (CC) is drug used frequently in ovarian stimulation procedure. However, it has been used as “off label” therapy in men, to achieve testicular stimulation to increase testosterone levels, as an alternative way, from use of testosterone replacement therapy (TRT).

## OBJECTIVE

Evaluate the effectiveness and safety of Clomiphene citrate (CC) in adult young men in reversing the signs and symptoms related to hypogonadism (HG) with raising of testosterone levels.

## MATERIAL

In a prospective study, single-arm, 46 patients were followed, from March 2016 to January 2019. The age ranging from 27 to 42 years. The inclusion criteria was clinical and laboratory finding of hypogonadism. Were included in the group patients with symptoms of: a lack of libido, erectile dysfunction, physical and mental performance decline, worsening of mood. All patients presented total testosterone level less or equal to 300 ng/dl, collected in the morning, until the 9:00 am. The prolactin and estradiol levels should be normal in all patients of this group. One sperm sample was collected from all patients, before start the study and after 180 days. The sperm should be normal (concentration number, morphology and motility) to be part of this study. The patients were told

about benefits and risks of testosterone replacement therapy (TRT) with gel or injection and about therapy to induce testosterone production (TITP). All patients signed the term informed consent prior to inclusion in the study. The patients received 50 mg Clomiphene citrate daily, single dose, for 180 consecutive days. The dosage of total testosterone was held in 30, 90 and 180 days after study began.

## RESULTS

From total of 46 patients who initiated the study, 12 were excluded because stopped the use of CC. Twenty two (47,82%) patients had increased levels of testosterone at the first 30 days with improvement of symptoms. Thirty two patients, (69,56%) showed increased levels of testosterone to 90 days of treatment, with improvement of symptoms. And 34 patients (73,91%) showed normal levels of TT at the end of 180 days. During the study, 12 (26,08%) patients were excluded. No one patient from this group, 34 patients, showed decrease of sperm parameters after 180 days.

## DISCUSSION

The Hypogonadism (HG) is associated to decrease of testosterone levels. Testosterone is responsible to male sexual characters and regulates libido, sexual performance, fertility, muscle mass, red blood cell production, mood, and fat distribution.<sup>(1,3,5,8,9,10,12)</sup> The HG can be classified as primary, when pituitary gland production of FSH and LH is low. The secondary hypogonadism occurs when the testes do not produce the T, independent of the central stimulus. In this situation, FSH and LH levels are finding up from normal range. It is known that physiologically, men at 40 years, tend to decrease the production of testosterone in about 1% per year.<sup>(1,3,5,8,9,10,12,17)</sup> From this age group, the studies in literature estimates that between 5 to 10% of the male population suffer low testosterone symptoms.<sup>(1,3,5,8,9,11,12)</sup>

The diagnosis of HG is based on clinical complaint: lack of libido, worsening sexual performance, emotional lability, fall of physical and mental performance,

accumulation of abdominal fat, osteoporosis, etc.<sup>(8,9,10,11,14)</sup> The laboratory diagnosis is confirmed by the total testosterone level equal or below 300 ng/dl, according to the guidelines from many urologics associations as AUA and BSU.<sup>(8,9,12)</sup> The goal of treatment of HG is focused on increasing the levels of testosterone and restore mainly sexual performance. Currently we use the injectable formulations of testosterone:

Undecanoate of testosterone, Cipionate of testosterone or in gel forms (testosterone gel between 20 to 50 mg.)<sup>(1,3,9,10,11,12)</sup> Each one of that with differences at composition, in a half – time life, and different costs. The patients preferences may vary from one than another, most of time without scientific explanation.<sup>(1,3,8,9,10,11,12)</sup>

The Testosterone Replacement Therapy will fast increase levels of testosterone in a bloodstream. The testosterone will easily cross the wall cell to linkage inside the cytoplasm to testosterone receptor, now as DHT (dihydrotestosterone) to realize the expected metabolics and anabolics effects.<sup>(1,2,3,7,8,9,12)</sup>

However in common mechanism by use of any kind of TRT, is in supress of the hipothalamic-pituitary – gonadal axis.<sup>(1,8,9,10,17)</sup> The raising levels of TT in the bloodstream, blocks by positive feedback; the release of GnRH from the hypothalamus and consequently the release of FSH and LH, from the pituitary gland.<sup>(8,9,12,14,17,18)</sup>

Leading the supression of natural production of testosterone, and the supression of spermatogenesis process too.<sup>(17,18)</sup> It is not uncommon to

find men in TRT with decreased testicular function and organ size.<sup>(15,16,17,18)</sup> In another hand, Clomiphene citrate (CC), is well known antagonistic to the estrogens receptors in women.<sup>(6)</sup> It is well established that he competes with the natural estrogen receptors in the hypothalamus, causing increased level of GnRH (gonadotropin releasing hormone) and consequent increase in FSH and LH. Is commonly used at human reproductive laboratories in order to stimulate ovulation, to natural conception or artificial insemination procedure.<sup>(6)</sup>

In young men, CC has been used as “off label” practice to induce testosterone production.<sup>(1,2,11,12,14)</sup>

With similar biochemical effect, CC cause increasing levels of FSH and LH, stimulating the testes to produce more testosterone and more sperm.<sup>(12,14,15,16,17,18)</sup> Some studies have reported the improvement in bone density, mood, memory, well being and loses of abdominal fat, all of that associated to increase of testosterone.<sup>(7,8,9,10,12,13)</sup>

In the current study, we did not find decrease in spermatogenesis. In literature is described some adverse effects of CC including: gynecomastia, headache and psychiatric illnesses<sup>(12,13,14)</sup> CC is generally considered to be safe and well tolerated medication.<sup>(13,14,15,16,17,18)</sup>

In the patients who participated in this study, the improvement of symptoms were directly associated to increased levels of total testosterone. In the first serum sample collected with 30 days, 22 patients (47,82%) already had improvement of symptoms and signs of HG. However throughout the study, 12 patients (38,33%) withdrew from the study due to various causes: cost of the medication, side effects, lack of effectiveness of medication. One important report was that in patients that justified the stop from use the medication, 4 patients, showed increased levels of T, but they had not seen the improvement of symptoms of hypogonadism.

## CONCLUSION

The improvement of total testosterone levels and increase of symptoms and signs of hypogonadism is a feasible. The use of CC is effective and safe alternative to patient that want to preserve fertility and need to increase testosterone levels. More studies should be done to observe the results of long period of CC use.

## REFERENCES

1. Clomiphene Citrate and Testosterone Gel Replacement Therapy for Male Hypogonadism: Efficacy and Treatment Cost. Taylor F., Levine L. J Sex Med. (2010) Vol 7 (1). 269-276.
2. Outcomes of clomiphene citrate treatment in young hypogonadal men. Katz D., Mulhall JP, BJU Inter. (2012) 110(4); 573-578.
3. Terapia de reposição hormonal no sexo masculino: evidências e controvérsias. Barbosa J., Cury J. Rev. Med. (2018) 97(3); 295-300.
4. Clomiphene Citrate Effects on Testosterone/Estrogen Ratio in Male Hypogonadism. Shabsigh A., Kang Y., et al. J Sex Med. (2005) Vol 2(7); 716-721.
5. Testosterone Deficiency and Mood in Aging Men: Pathogenic and Therapeutic Interactions. W J Biol Psychiatry. Seidman S. (2003) 4:1,14-20.
6. Modern use of clomiphene citrate in induction of ovulation. Kousta E., White DM, et al. Human Rep Up.(1997) Vol 3 (4); 359-365.
7. Low Testosterone Levels are related to Poor Prognosis Factor in Men with Prostate Cancer Prior to Treatment. Morgentaler A. BJU Inter. (2012) Vol 110(1); 547
8. Testosterone Therapy in Men With Hypogonadism: An Endocrine Society Clinical Practice Guideline. Bhasin S., Brito J. et al (2018) J Clin End & Metab. 103(5) 1715-1744
9. Evaluation and Management of Testosterone Deficiency: AUA Guideline.(2018) Mulhall J., Trost L., et al. J Urol. 200(2):423-432
10. Terapia de Reposição Hormonal Masculina-Estudo em 132 pacientes. (2003) Alves L. Rev. Urominas; 23-27.
11. Alternatives to Testosterone Therapy: A Review. (2018) Lo E., Rodriguez K., et al. Sex. Med. Review. 6:106-113.
12. British Society for Sexual Medicine Guidelines on Adult Testosterone Deficiency, With Statements for UK Practice. Hackett G., Kirby M. (2017) J Sex Med. 14(12):1504-1523.
13. Clomiphene Citrate for the Treatment of Hypogonadism. Wheeler K., Sharma D., et al.(2019) Sex Med Revi;7(2): 272-276
14. Testosterone Replacement Therapy Versus Clomiphene Citrate in the Young Hypogonadal Male. Scovell J., Khera M. (2018) Eur Urol Focus.4(3): 321-323
15. The Effect of Clomiphene Citrate in male Infertility. Mellinger R., Thompson R., et al. (1966) Fert and Steril. 17(1); 94-103.
16. Combination Clomiphene Citrate and Antioxidant Therapy for Idiopathic Male Infertility: a randomized controlled trial. Ghanem H., Shafer O., et al. (2010) Fert and Steril. 93(7); 2232-2235.
17. Hypothalamic-Pituitary-Testicular Axis Effects and Urinary Detection Following Clomiphene Administration in Males. Miller G., Moore C. et al. (2018) J Clin End & Metal. 104(3), 906-914.
18. Clomiphene Citrate Effect on Testosterone Level and Semen Parameters in 18 Infertile Men with Low Testosterone Level and Normal/Low Gonadotropines Level. Vaucher L., Surbone A., et al. (2019) Eur J Obst, Gynec and Rep Biol. 238: 104-109.

# Disfunção Erétil em Pacientes com Neoplasia de Próstata de Baixo Risco Tratados com Radioterapia Exclusiva e Revisão da Literatura

Alysson Sales Melo\*, Mauro Cabral de Rosalmeida, Antonio Danilo Mourão Melo, Ítalo Silveira Sampaio, Tadeu José Fontenele Leite Campos, Plínio Henrique Fernandes Leandro.

Centro Regional Integrado de Oncológico (CRIO) e Hospital Geral de Fortaleza (HGF) - Fortaleza, CE

## ABSTRACT

**Introduction:** Exclusive Radiotherapy (RT), brachytherapy and Radical Prostatectomy (RP) have similar efficacy as therapeutic modalities of low risk prostate neoplasm. The erectile dysfunction (ED) is one of the main complications associated with these procedures and determining factor in the choice of patient by one of these methods of treatment.

**Goals:** Primary –To evaluate the incidence of erectile dysfunction post exclusive radiotherapy; Secondary: To evidence the percentage e of patients submitted to exclusive radiotherapy. Reporting the prevalence of erectile dysfunction in patients with low risk prostate neoplasm radiation pretreatment. Highlight the bio chemical control post exclusive radiotherapy in patients with malignant pathology of low risk prostate. Finding urinary and rectal toxicity of radiotherapeutic treatment.

**Methods:** A retrospective study uni-institutional (historic cohort) evaluated after a median follow up of 22.6 months (12-53 m), 80 patients with an average age of 72 year sold (54-88 year sold). All of them low-risk by D'amico (Gleason 6, median PSA 6, 3ng/dL (1.1-10) and initial "T" (66% and 33% T1c T2a). The studied population was submitted to exclusive 3D conformation al radiotherapy (without hormone therapy) with dose ranging from 72-74Gy (2Gy/day) from January 2012 to December 2015. Isolated and multivariate analysis performed the "forecasts" (age, smoking, hypertension (SAH), diabetes mellitus (DM), PSA, and stage "T") on (referred by patient) and Biochemical Recurrence-free Survival (BRFS) (discretion of Phoenix: PSA nadir + 2ng/dL).

**Results:** Most of the patients, about 60%, were already complaining of sexual dysfunction before starting the RT. The 31 previously no erection issues patients, 21 patients (67%) remained with sexual potency preserved until 1 year after the radiation treatment. Was shown association between age >70 years sold and pre and post RT. Smoking, SAH and DM were quite frequent, but did not significantly increase the pre or post RT incidence. The BRFS rate was 90% at the end of 24 months. The value of PSA, stage "T" (T1c x T2a), smoking and comorbidities did not influence the biochemical control. The age >70 year sold remained as the only factor independent of bad prognosis for BRFS (HR/3.6 p < 0.04). Rectal and urinary toxicity greater than or equal to 3 was respectively 5% and 2.5%.

**Conclusion:** Incidence of patients submitted to RT for prostate neoplasm is quite high (probably by old age). But more of those previously no erection problems patients 2/3 preserved the sexual potency after treatment. Exclusive RT proved to be safe and effective for this group of low risk patients (especially the elderly ones). More prospective studies, randomised, double-blind trials should be performed to obtain more consistent data regarding the sexual, urinary and rectal toxicities in patients treated for prostate cancer.

## INFORMAÇÕES

### Correspondência\*:

Rua Artista Plástico Joaquim de Sousa, 101  
AP 904, Bairro Papicu  
Fortaleza, CE  
CEP: 60176106  
alysson.sales@hotmail.com

### Palavras-Chave:

Radiotherapy; Erectile dysfunction; Prostate neoplasm.

## INTRODUÇÃO

O câncer de próstata é a neoplasia mais comum no homem, atrás somente do tumor de pele não-melanoma, o diagnóstico clínico é baseado no exame do toque retal e na dosagem sérica do PSA (Antígeno Específico da Próstata) e estratégias individualizadas ao risco, são necessárias para evitar o “Overtreatment”.<sup>(1)</sup>

O diagnóstico histopatológico é baseado na escore de Gleason que por sua vez somado ao PSA e toque retal permitem identificar os riscos de progressão da doença. Os escores de D’Amico, ISUP (International Society of Urological Pathology) e o TNM (Tumour, Node, Metastasis) permitem escolher entre as inúmeras opções de terapia: Active Surveillance (AS), Prostatectomia Radical (PR) (Robótica, Laparoscópica ou Aberta) e Radioterapia (RT) associada ou não à hormonioterapia.<sup>(1)</sup>

Dentre as complicações mais comuns do tratamento do câncer de próstata estão alterações urinárias, retal e disfunção erétil. Estudos recentes encontraram uma taxa de disfunção erétil de aproximadamente 70% para pacientes operados com Prostatectomia Radical Videolaparoscópica (PRVLP) e Prostatectomia Radical Retropúbica (PRR) e uma taxa de incontinência urinária de 21,3% e 20,2% nos pacientes operados com PRVLP e PRR respectivamente.<sup>(1,2,12)</sup>

Em se tratando da radioterapia também são bastantes variáveis as incidências de disfunção erétil pós tratamento. As principais séries relatam a ocorrência de 15-76% de DE (Disfunção Erétil) a depender da técnica utilizada; sendo menos frequente quando utilizamos a braquiterapia.<sup>(1,2,5,12)</sup>

A disfunção erétil é definida pela persistência da inabilidade de ter e manter ereção, que possa permitir atividade sexual satisfatória.<sup>(2)</sup> A função erétil depende de um equilíbrio entre mecanismos neurológicos, vasculares e musculares.<sup>(12)</sup>

A Toxicidade urinária e/ou retal severa (maior /igual a 3) pós RT é bastante infrequente (2-5%) e mais tardias que quando em comparação com o tratamento cirúrgico.<sup>(12)</sup> Essa taxa de complicação mais baixa que no tratamento cirúrgico está relacionada muitas vezes ao nível tecnológico das máquinas de radioterapia e a entrega das doses terapêuticas cada vez mais específicas e com menos comprometimento dos órgãos circunjacentes. O estudo EORTC 22991 evidenciou que cerca de 50%, 20% e 2% dos pacientes em radioterapia podem ter sintomas urinários classificados em grau 1, 2 e 3 respectivamente.<sup>(2)</sup>

O estudo ProtecT evidenciou que em pacientes de baixo

risco existe igualdade na resposta ao tratamento, entre prostatectomia radical e radioterapia, em relação a probabilidade de progressão da doença, efeitos colaterais e potencial benefício de sobrevida.<sup>(3)</sup>

A Radioterapia conformacional tridimensional (3DCRT), Radioterapia com Intensidade modulada do feixe (IMRT - Intensity Modulated Radiotherapy) e recentemente a Radioterapia Guiada por Imagem (IGRT - Image Guided Radiotherapy) são as mais modernas técnicas de entrega de dose ao alvo terapêutico, sem comprometer a toxicidade.<sup>(1)</sup>

O objetivo desse estudo é encontrar a incidência de disfunção erétil pós radioterapia exclusiva em pacientes com câncer de próstata com baixo risco de progressão, além de realizar uma revisão da literatura sobre o assunto.

## MÉTODOS

Foi realizado uma busca detalhada do prontuário eletrônico do Centro Regional Integrado de Oncologia (CRIO) com as seguintes variáveis câncer de próstata de baixo risco, D’Amico, e radioterapia exclusiva, no período de janeiro de 2012 a dezembro de 2015. Um total de 800 pacientes foram tratados no período do estudo, e destes 10 % dos pacientes foram incluídos no estudo, pois estes obedeciam aos critérios de inclusão (baixo risco e radioterapia exclusiva). A revisão da literatura foi realizada nas bases científicas do PubMed / MEDLINE, SCIELO, The New England Journal.

Durante a coleta dos dados foi identificado nos prontuários se o paciente já apresentava queixas de disfunção erétil. Após a coleta dos dados, os pacientes incluídos no estudo foram convocados e responderam a 3 perguntas: seu pênis fica duro, você consegue ter ereção, consegue ter relação sexual. A resposta positiva para qualquer uma das perguntas anteriores confirmaria a potência do paciente. A análise estatística foi realizada utilizando os Testes Exato de Fisher e o Teste X<sup>2</sup>, e avaliações uni e multivariada utilizando o modelo de regressão de COX para avaliar a sobrevida livre de recorrência bioquímica (SLRB).

## RESULTADOS

Os prontuários avaliados foram compilados e um total de 80 pacientes com câncer de próstata de baixo risco de D’Amico, ou seja, pacientes com PSA com nível abaixo de 10, toque retal tumor T1c a T2a e biopsia Gleason 6 foram incluídos no sistema. Os pacientes foram tratados no período de janeiro de

2012 a dezembro de 2015 com radioterapia exclusiva, dose de 72-74Gy sem hormonioterapia e o followup mediano foi de 23,6 meses. Foi possível quantificar fatores prognósticos com idade, tabagismo e comorbidades. A idade média dos pacientes foi de 72 anos com uma idade máxima de 88 anos.

Um total de 12,5% (10 indivíduos) dos pacientes relataram disfunção erétil após a radioterapia exclusiva, 61% (49 indivíduos) dos pacientes já apresentavam o distúrbio e 26,5% (21 indivíduos), ou seja, 10 indivíduos (32%) ficaram impotentes após a terapia, dentre os 31 indivíduos potentes antes da radioterapia.

Na análise multivariada o único fator prognóstico com impacto na disfunção erétil foi a idade superior a 70 anos. Daqueles pacientes que relataram disfunção após a radioterapia, 58,3% foram pacientes tinham mais de 70 anos e 15,8% tinham menos de 70 anos ( $p = 0,021$ ). As demais variáveis analisadas não mostraram significância estatísticas: 33,3% tem T2a ( $p = 0,98$ ), 38,5% são tabagistas ( $p = 0,7$ ), 49% tem doença cardiovasculares ( $p = 0,108$ ) e 34% diabetes mellitus ( $p = 0,82$ ).

O controle bioquímico global pós radioterapia foi evidenciado em 95% e 90% no followup de 12 e 24 meses respectivamente. E idade abaixo de 70 anos foi o único fator prognóstico desfavorável para o controle bioquímico. SLRB em 12 e 24 meses igual a 80% e 74% respectivamente para pacientes abaixo de 70 anos versus 100% e 95% naqueles acima de 70 anos.

**TABELA 1 – Dados da População em estudo.**

CARACTERÍSTICAS DA POPULAÇÃO	N DO ESTUDO // %
PACIENTES	80
IDADE	72 a (MIN 54a – MAS 88a)
PSA mediano	6,37 (MIN 1,1 – MAX 10)
T1c	53 pacientes (66%)
COMORBIDADES	
DM	10 pacientes (12,3%)
HAS/DCV	36 pacientes (44,4%)
TABAGISMO	29 pacientes (35,8%)
IMPOTÊNCIA PRÉ-RT	49 pacientes (61%)
FOLLOW UP mediano	23,6 MESES (12-53M)

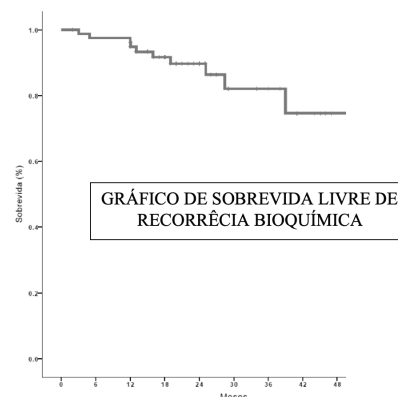
**TABELA 2 – Dados do Status Potência relativa pós Radioterapia.**

STATUS POTÊNCIA	N (%)
POTENTE - IMPOTENTE	10/31 (32%)
POTENTE - POTENTE	21/31 (68%)

**TABELA 3 – Dados da Potência absoluta pós Radioterapia.**

STATUS POTÊNCIA	N (%)
IMPOTENTE - IMPOTENTE	49/80 (61%)
POTENTE - IMPOTENTE	10/80 (12,5%)
POTENTE - POTENTE	21/80 (26,5%)

**FIGURA 1**



Fonte: Arquivo Pessoal.

**TABELA 4 – Dados da Potência absoluta pós Radioterapia.**

DISFUNÇÃO ERETEL PÓS RT	P (<0,05)
<b>IDADE</b>	
<70 a	
>70 a	15,8 %
58,3 %	0,021
<b>ESTADIO T</b>	
T1c	
T2a	30,8 %
33,3 %	0,98
<b>TABAGISMO</b>	
NÃO	
SIM	27,8 %
38,5 %	0,7
<b>HAS / DAC</b>	
SIM	
NÃO	49%
21%	0,108
<b>DM</b>	
SIM	
NÃO	34 %
25 %	0,82

## DISCUSSÃO

O câncer de próstata chega a acometer mais da metade dos homens com mais de 75 anos e a qualidade de vida dos indivíduos acometidos é bastante comprometida podendo afetar não só a saúde física como a psicológica do homem.<sup>(1,2)</sup>

O estudo PLCO não identificou benefício da triagem para Câncer de Próstata (CaP), em contrapartida ao estudo ERSPC que evidenciou que o rastreamento dessa patologia na população regride a progressão da doença, porém com o custo adicional da detecção e tratamento em excesso. Por sua vez a

Força Tarefa de Serviços Preventivos dos Estados Unidos da América (FTSPEUA) não recomendou o rastreio do CaP como estratégia de saúde pública.<sup>(1,2)</sup>

Prostatectomia Radical (PR) e RT são terapias radicais curativas no câncer de baixo risco, onde basicamente os homens têm que decidir entre o benefício do curto prazo, custos dos efeitos colaterais: disfunção erétil e incontinência urinária, e os riscos em relação a progressão da doença no AS, além disso é necessário entender como cada decisão poderá afetar em sua qualidade de vida.<sup>(3)</sup>

Estudo ProtecT (Prostate Testing for Cancer and Treatment) mostrou benefício similar entre a terapia cirúrgica e a radioterapia, ou seja, terapias radicais iniciais, o que corrobora com outros estudos como PIVOT e SPCG-4, dentre esses benefícios, inclui a redução na progressão da doença. O ProtecT mostrou que em 10 anos de followup, o risco de morte por câncer de próstata foi de aproximadamente 1%, independente do tratamento designado. Uma das limitações desse estudo foi a não inclusão da ressonância multiparamétrica nos pacientes tratados com AS, prostatectomia assistida por robô (RPRA), radioterapia modulada por intensidade.<sup>(1,3,5)</sup>

As terapias radicais podem ter como complicação comum a disfunção erétil, podendo atingir 25-75% dos pacientes pós PR, com taxas de recuperação de 20-25%, e tem como fatores associados a idade, o volume cirúrgico e a capacidade de preservação dos feixes neurovasculares. Robinson e colaboradores concluem em uma metanálise com mais de 3000 pacientes que a probabilidade de DE pós terapia radical varia de 15 a 75% em até 2 anos nas diversas modalidades terapêuticas, além de benefício similar entre RT e PR, idade como fator preditivo para manutenção da função erétil e que o tratamento hormonal adiciona o risco de DE.<sup>(5)</sup> Essa inconsistência de dados dos estudos quanto ao risco de vir a desenvolver a disfunção erétil pode causar insegurança e dificuldade na relação médico-paciente.<sup>(1,5,12)</sup>

Nesse estudo as demais toxicidades foram condizentes com os estudos existentes, além das toxicidades maior / igual a 3 variarem de 2-5% e 4% no trato urinário e gastrointestinal respectivamente.

No caso da RT o mecanismo de ação que provoca este distúrbio são: injúria do feixe neurovascular, dos vasos penianos e da estrutura tecidual do corpo cavernoso e possivelmente dano ao endotélio dos vasos. Cozzarini e colaboradores evidenciaram em um estudo multicêntrico que os efeitos colaterais da RT são tardios e que a dose da radiação que afeta o bulbo é fator importante no risco de DE.

Em relação ao nível sérico de testosterona pós RT, Gunar e colaboradores relataram que ocorre queda significativa nos níveis de testosterona, que a radiação não parece ser o fator causal e que essa queda não apresentou efeitos significativos clínicos ou patofisiológicos. Outros estudos mais novos não evidenciam alteração significativa dos níveis de testosterona em até 24 meses de seguimento.<sup>(1,6,7,8,9,10)</sup>

A ereção envolve um complexo conjunto de fatores neuronais, vasculares e musculares, ou seja, um tênue equilíbrio entre dilatação arterial, relaxamento da musculatura lisa do pênis e mecanismos veno-oclusivo dos corpos cavernosos. A quebra de algum desses compartimentos e o desequilíbrio desses fatores pode provocar a disfunção sexual e em alguns casos, uma manifestação precoce de doença cardiovascular.<sup>(2,12)</sup>

A potência pré-operatória é o maior fator preditor de recuperação da função erétil após a terapia radical. Estudos também mostram altas taxas de recuperação da função erétil com a terapia precoce da disfunção e /ou até mesmo a profilaxia com inibidores da fosfodiesterase-5 (IFD-5).<sup>(3)</sup>

Dentre os pacientes que desenvolveram disfunção erétil após a RT, muitos conseguem ter ereção, porém a maioria somente a obtém com o uso da medicação pois a ereção espontânea muitas vezes não é efetiva e ainda com o risco de diminuição progressiva da resposta a droga.<sup>(2,13)</sup>

Inúmeros estudos são realizados com intuito de encontrar um tratamento multifacetado e personalizado, incluindo uma atenção às preocupações pessoais do homem e também as necessidades de sua parceira, possibilitando melhoria da qualidade de vida.

Este estudo apresenta pontos positivos como: pacientes tratados com radioterapia exclusiva, realizado em única instituição e por um único médico tendo doses e técnicas igualmente comparáveis entre os pacientes mas também apresenta pontos negativos como: estudo retrospectivo, população do estudo homogênea, não teve a participação de pacientes tratados com IMRT, além de não ter questionário internacional validado para disfunção erétil ( IIEF e/ou SHIM).

Neste estudo concluímos que a incidência de DE em pacientes submetidos à RT exclusiva para neoplasia de próstata é bastante elevada. Porém mais de 2/3 daqueles previamente potentes preservaram a potência sexual após o tratamento. RT exclusiva se mostrou segura e eficaz para esse grupo de pacientes de baixo risco. Mais estudos prospectivos, randomizados, duplo cegos devem ser realizados para obter dados mais consistentes a respeito das toxicidades sexual, urinária e retal nos pacientes tratados por câncer de próstata.

## REFERÊNCIAS

1. EAU. Erectile Dysfunction. In: EUROPEAN ASSOCIATION UROLOGY. Guidelines-Prostate cancer. [S. l.: s. n.], 2018. Disponível em: [www.uroweb.org/guidelines/](http://www.uroweb.org/guidelines/). Acesso em: 21 fev. 2019.
2. EAU. Erectile Dysfunction. In: EUROPEAN ASSOCIATION UROLOGY. Guidelines-Erectile dysfunction. [S. l.: s. n.], 2018. Disponível em: [www.uroweb.org/guidelines/](http://www.uroweb.org/guidelines/). Acesso em: 21 fev. 2019.
3. HAMDY, F.C. et al. 10-Year Outcomes after Monitoring, Surgery, or Radiotherapy for Localized Prostate Cancer. The new england journal of medicine, [S. l.], 2016. Disponível em: <https://www.nejm.org/doi/full/10.1056/NEJMoa1606220>. Acesso em: 15 fev. 2019.
4. ROSEN, R.C.; CAPPELLERI, J.C.; GENDRANO III, N. The International Index of Erectile Function (IIEF): a state-of-the-science review. International Journal of Impotence Research, [S. l.], 2002. Disponível em: [www.nature.com/ijir](http://www.nature.com/ijir). Acesso em: 15 fev. 2019.
5. ROBINSON, J.W. et al. META-ANALYSIS OF RATES OF ERECTILE FUNCTION AFTER TREATMENT OF LOCALIZED PROSTATE CARCINOMA. Int. J. Radiation Oncology Biol. Phys, Canada, 2002.
6. COZZARINI, C. et al. Baseline status and dose to the penile bulb predict impotence 1 year after radiotherapy for prostate cancer. StrahlentherOnkol , [S. l.], 2016. Disponível em: <https://www.ncbi.nlm.nih.gov/pubmed/27079673>. Acesso em: 17 fev. 2019.
7. ZAGARS, G.K.; POLLACK, A. SERUM TESTOSTERONE LEVELS AFTER EXTERNAL BEAM RADIATION FOR CLINICALLY LOCALIZED PROSTATE CANCER. I. J. Radiation Oncology. Biology. Physics, [S. l.], 1997. Disponível em: <https://www.ncbi.nlm.nih.gov/pubmed/9300743>. Acesso em: 18 fev. 2019.
8. PICKLES, T; GRAHAM, P. WHAT HAPPENS TO TESTOSTERONE AFTER PROSTATE RADIATION MONOTHERAPY, AND DOES IT MATTER. Int. J. Radiation Oncology Biol. Phys, ELSEVIER, 2002.
9. OERMANN, E.K. et al. Low incidence of new biochemical and clinical hypogonadism following hypofractionated stereotactic body radiation therapy (SBRT) monotherapy for low- to intermediate-risk prostate cancer. Journal of Hematology & Oncology, [S. l.], 2011
10. NICHOLS, R.C. et al. PROTON RADIOTHERAPY FOR PROSTATE CANCER IS NOT ASSOCIATED WITH POST-TREATMENT TESTOSTERONE SUPPRESSION. Int. J. Radiation Oncology Biol. Phys., ELSEVIER, 2012.
11. KIL, W.J. et al. Hypofractionated passively scattered proton radiotherapy for low- and intermediate-risk prostate cancer is not associated with post-treatment testosterone suppression. Acta Oncologica, Informa Healthcare, 2013.
12. ZELEFSKY, M.J. et al. Prophylactic Sildenafil Citrate Improves Selected Aspects of Sexual Function in Men Treated by Radiotherapy for Prostate Cancer. THE JOURNAL OF UROLOGY, [S. l.], 2014.
13. PISANSKY, T.M. et al. Tadalafil for Prevention of Erectile Dysfunction After Radiotherapy for Prostate Cancer The Radiation Therapy Oncology Group [0831] Randomized Clinical Trial. HHS Public Access, [S. l.], 2014.

# Abordagem do Câncer Urotelial de Bexiga Não Músculo Invasivo com Risco Intermediário ou Alto Risco de Recorrência e Progressão – Protocolo Institucional do Hospital das Clínicas da UFMG

Eduardo Vitor de Castro<sup>1\*</sup>, Anderson de Oliveira Galvão<sup>2</sup>, Catia Costa Tavares Coelho<sup>3</sup>, José Gonçalves de Araújo Júnior<sup>4</sup>, Lucas Nogueira<sup>5</sup>, Paulo César Viegas Martins<sup>6</sup>

Hospital das Clínicas da UFMG - Belo Horizonte, MG

- 1) Preceptor do ambulatório de Uro-Oncologia do HC – UFMG
- 2) Coordenador da Residência de Urologia do HC – UFMG
- 3) Coordenadora de Enfermagem do Setor de Urologia do HC – UFMG
- 4) Preceptor da Residência de Urologia do HC – UFMG
- 5) Coordenador da Pesquisa em Uro-oncologia do HC-UFMG
- 6) Chefe do Serviço de Urologia do Hospital das Clínicas da UFMG

## ABSTRACT

Bladder cancer is one of the most common cancers, affecting 80.470 adults in the United States for 2019<sup>(1)</sup>. In Brazil occurred 3903 deaths in 2015 and 9480 new cases are expected for 2018-2019<sup>(2)</sup>. Bladder cancer occurs in men more frequently than it does in women and usually affects older adults, though it can occur at any age. The survival rate for the majority of patients with non-muscle invasive bladder cancer (NMIBC) is favorable; however, the recurrence and progression to muscle invasive bladder cancer (MIBC) depend on several clinical and pathologic factors.

The aim of this article is to create a protocol for the management of NMIBC Clinics Hospital of Federal University of Minas Gerais.

After a review of the most recent literature, emphasizing the works from the American Urology Association, the European Association of Urology and the Brazilian Society of Urology, we established this guidance, modified to our conditions. The correct use of this protocol aims to standardize the management of such disease, with the purpose of reducing complications and increase the functional and oncological results of the given treatment. As new evidence becomes available and new technologies are brought to our clinic, we intend to change our recommendations to encompass such improvements.

## INTRODUÇÃO

O câncer de bexiga representa aproximadamente 6% dos tumores malignos, sendo mais prevalente na raça branca, mais comum no sexo masculino do que no feminino (proporção de 4:1) e apresenta maior taxa de incidência a partir da sexta década de vida <sup>(3)</sup>.

Aproximadamente 75% dos pacientes com câncer de bexiga se apresentarão com a doença confinada à mucosa

(estádio Ta – carcinoma papilífero não-invasivo, carcinoma in situ - CIS) ou submucosa (estádio T1) <sup>(4)</sup> após a realização da ressecção transuretral (RTU), e são conceitualmente classificados como tumores não músculo-invasivos. Esses tumores apresentam alta taxa de recorrência, podendo chegar até a 90% caso não seja realizado tratamento complementar intravesical.

## INFORMAÇÕES

### Correspondência\*:

Av. do Contorno, 7.851  
Cidade Jardim – Belo Horizonte – MG  
CEP: 30110-120  
Email: eduvitor@yahoo.com.br  
(31) 98893-0247

### Palavras-Chave:

Bladder cancer, Bacillus Calmette-Guérin, NMIBC, urologic neoplasms.

## MÉTODOS

Uma revisão da literatura foi realizada, dando ênfase aos protocolos da Sociedade Americana de Urologia (AUA – American Society of Urology) / Sociedade de Oncologia Urológica (SUO)<sup>(5)</sup> e Associação Européia de Urologia (EAU – European Association of Urology)<sup>(6)</sup> realizando as adaptações necessárias ao nosso serviço para fornecer recomendações práticas e padronizações no acompanhamento de pacientes com câncer de bexiga não músculo invasivo, na indicação e aplicação da terapia intravesical adjuvante.

## RESULTADOS

A definição de câncer de bexiga não músculo invasivo (NMIBC) para validação neste protocolo compreenderá os tumores classificados como cT1N0M0 de acordo com a classificação TNM de 2017 com o suplemento de 2012 da Union for International Cancer Control<sup>(7)</sup> (Tabela 1).

O estadiamento do câncer de bexiga é determinado pela profundidade de invasão tumoral na parede vesical e o diagnóstico correto dependerá da ressecção transuretral (RTU) do tumor.

Em relação à graduação histológica dos NMIBC, a Organização Mundial da Saúde publicou em 2004 uma nova classificação dos carcinomas uroteliais a qual fornece uma estratificação individual diferente para cada categoria comparada com a antiga classificação de 1973<sup>(8)</sup> (Tabela 2).

Para orientar as recomendações de tratamentos, é importante categorizar os pacientes em grupos de risco. De acordo com o Guideline da EAU 2019<sup>(8)</sup>, os pacientes são estratificados em 03 grupos de risco: baixo, intermediário e alto (Tabela 3).

### Diagnóstico clínico

Em relação ao diagnóstico, hematúria é o achado mais comum dos NMIBC. Hematúria macroscópica está associada com um pior estadiamento quando comparada com micro hematúria na apresentação inicial<sup>(9)</sup>. O CIS pode ser suspeitado em pacientes com sintomas irritativos do trato urinário inferior.

### Exame físico

O exame físico não é capaz de identificar o câncer de bexiga não músculo invasivo, pois a presença de massa palpável ou alterações da mobilidade vesical costumam ser encontrados em estádios mais avançados da doença.

**TABELA 1**

### CLASSIFICAÇÃO TNM DE 2017 PARA CÂNCER DE BEXIGA


	Tx – Tumor primário não pode ser avaliado
	T0 – Nenhuma evidência de tumor primário
	Ta – Carcinoma papilar não invasivo (restrito à mucosa)
	Tis – Carcinoma in situ
	T1 – Tumor com invasão sub-epitelial (invasão da lâmina própria)
	T2 – Tumor com invasão muscular:
T – Tumor Primário	pT2a: Superficial (metade interna)
	pT2b: Profunda (metade externa)
	T3 – Tumor invade tecido perivesical:
	pT3a: Microscopicamente
	pT3b: Macroscopicamente (massa extravesical)
	T4 – Tumor invade qualquer dos órgãos adjacentes:
	pT4a: Tumor invade a próstata, útero ou vagina.
	pT4b: Tumor invade a parede pélvica-abdominal.
	Nx – Linfonodos regionais não podem ser avaliados.
	N0 – Nenhuma metástase para linfonodo regional.
N – Linfonodos Regionais	N1 – Metástase em apenas um linfonodo na pelve verdadeira (hipogástrico, obturador, ílico externo ou pré-sacral).
	N2 – Metástase em múltiplos linfonodos na pelve verdadeira.
	N3 – Metástase em linfonodos na ílica comum.
	MX – Metástases à distância não podem ser avaliadas.
M – Metástase à Distância	M0 – Nenhuma metástase à distância.
	M1 – Presença de metástases à distância:
	M1a: Linfonodos não regionais
	M1b: Metástases em outros sítios distantes.

### Métodos de imagem

Ultrassonografia geralmente é o primeiro exame de imagem recomendado para identificar a causa da hematúria, por ser barato, de fácil disponibilidade e livre de radiação, mas tem boa acurácia somente para lesões acima de 5mm. Entretanto, quando o resultado for normal, não está excluída a presença de tumor do trato urinário.

A tomografia computadorizada é indicada para detectar tumores papilares no trato urinário por uma falha de

**TABELA 2**



**TABELA 3**

**CÂNCER DE BEXIGA NÃO MÚSCULO INVASIVO – ESTRATIFICAÇÃO POR GRUPOS DE RISCO**

Baixo	- Tumor primário, solitário, Ta baixo grau, <3cm - Ausência de CIS
Intermediário	- Todos os tumores não definidos nas duas categorias (entre as categorias de baixo risco e alto risco)
Alto	- T1 - Alto grau - CIS - Tumores Ta de baixo grau múltiplos, recorrentes e >3cm (todas as características devem estar presentes)

enchimento na fase excretora, dilatação ureteropielocalicinal e até mesmo através de acometimento linfonodal ou de órgãos vizinhos. Essa modalidade de exame fornece informações da parede vesical e do trato urinário superior. No diagnóstico inicial do câncer de bexiga não músculo invasivo, pode-se realizar uma Urotomografia em casos selecionados (ex., tumores localizados no trígono, múltiplos ou tumores de alto risco).

**Marcadores moleculares urinários**

Vários laboratórios desenvolveram testes com marcadores moleculares, entretanto poucos tiveram aplicação clínica e nenhum é utilizado em nossa rotina até o momento<sup>(10)</sup>. Embora pareçam ser promissores, a custo-efetividade desses marcadores moleculares ainda permanece limitada.

**Cistoscopia**

A cistoscopia continua sendo o padrão-ouro para o diagnóstico de tumor vesical<sup>(11)</sup>. Toda área suspeita deve ser submetida a biópsia e encaminhada para avaliação

histopatológica. Citologia urinária apresenta alta sensibilidade para tumores de alto grau e CIS (84%), porém baixa sensibilidade para os de baixo grau (16%). Citologia positiva também pode indicar tumor urotelial de qualquer outro lugar do trato urinário, inclusive trato urinário superior<sup>(12)</sup>. Entretanto, esse exame possui uma melhor sensibilidade se utilizarmos amostras de lavados vesicais em vez de amostras de urina por micção espontânea (50,4% versus 36,2%)<sup>(13)</sup>.

Biópsias de áreas suspeitas (trígono, cúpula vesical, e paredes direita, esquerda, anterior e posterior) estão indicadas em qualquer situação. Em casos de citologia positiva e cistoscopia negativa, devem ser realizadas avaliação do trato superior, biópsia prostática às 5 horas e 7 horas e biópsias randomizadas na suspeita de CIS<sup>(14)</sup>.

É recomendado realizar cistoscopia em todos os pacientes com sintomas sugestivos de câncer de bexiga. Ela não pode ser substituída pela citologia ou qualquer outro teste não invasivo. Nenhum marcador urinário é capaz de substituir a cistoscopia durante o seguimento ou reduzir a frequência de exames endoscópicos na prática clínica<sup>(15)</sup>.

O Carcinoma in situ pode ser suspeitado através de uma combinação de cistoscopia e citologia urinária, mas o diagnóstico somente é realizado após avaliação histológica.

A incidência de tumores do trato urinário superior é baixa (1,8%), mas pode aumentar para 7,5% nos tumores localizados no trígono<sup>(16)</sup>. O risco de recorrência no trato urinário superior aumenta nos tumores múltiplos e de alto risco<sup>(17)</sup>. Nestas situações e quando há citologia positiva sem lesão vesical, está justificada a investigação do trato urinário superior.

Os principais fatores relacionados com o pior prognóstico no tumor de bexiga são: grau histológico, estadiamento, carcinoma in situ (CIS), multifocalidade (mais de três lesões), tamanho de lesões (>3cm), aspecto endoscópico da lesão tumoral (sésil ou sólido são piores), tempo de recidiva após RTU e tratamento intravesical (menor que 1 ano implica pior prognóstico). Outros fatores menos importantes: invasão linfovascular, detecção de variante micropapilar do carcinoma urotelial, idade, sexo, ploidia tumoral, marcadores tumorais, perfuração vesical durante a RTU e invasão prostática<sup>(18)</sup>.

**Tratamento**

A ressecção transuretral (RTU) é a abordagem inicial, tanto para diagnóstico como para tratamento das lesões tumorais, estando indicada em todos os casos de tumores ou lesões vesicais suspeitas.

Tem sido demonstrado que uma segunda RTU (re-RTU) pode aumentar a sobrevida livre de recorrência<sup>(19)</sup>, melhorar os resultados após o tratamento com BCG<sup>(20)</sup> e fornecer maiores informações prognósticas<sup>(21)</sup>. A re-RTU está indicada em caso de lesões pT1, ausência de camada muscular própria nos fragmentos analisados (exceto pTa baixo grau e CIS) e suspeita de ressecção incompleta. A re-RTU deverá ser realizada 2 a 6 semanas após a primeira ressecção.

Em relação à avaliação da qualidade da ressecção tumoral, tem sido evidenciado que a ausência de musculatura detrusora está associada com um alto risco de doença residual, recorrência precoce e sub-estadiamento tumoral<sup>(22)</sup>. Portanto, a presença da musculatura detrusora no espécime é considerada como marcador de qualidade da ressecção e deve ser alcançada (exceto, quando for Ta baixo grau).

A RTU poderá ser feita en-block ou em frações (parte exofítica do tumor, parte profunda e áreas periféricas).

### Orientações para seguimento

A importância do seguimento é para a detecção da recorrência ou progressão o mais rápido possível. Recorrência após 03 meses da ressecção é considerado o principal fator prognóstico<sup>(23)</sup>. Tumores de baixo grau apresentam uma taxa de 50% de recorrência<sup>(24)</sup> e tumores de alto grau possuem uma taxa de 15% a 40% de progressão<sup>(25)</sup>.

- Tumores de baixo risco: cistoscopias no 3o mês pós RTU, 12o mês pós RTU, anuais até o 5o ano.
- Tumores de risco intermediário e de alto risco: Cistoscopias de 3 em 3 meses até o 2o ano. De 4 em 4 meses no 3o ano. De 6 em 6 meses nos 4o e 5o ano e, posteriormente, anualmente.
- Citologia deve ser realizada em todos os pacientes.
- A cistoscopia com *blue light* está indicada na suspeita de CIS, mas não está disponível em nosso serviço.

### Terapia complementar intravesical

Na tentativa de reduzir as taxas de recidivas, vários agentes foram estudados com essa finalidade e são divididos em quimioterápicos e imunoterápicos. Uma meta-análise mostrou que os pacientes submetidos a quimioterapia intravesical têm chance de recorrência 39% (redução absoluta de 12%) menor do que aqueles submetidos somente a RTU e pode diminuir a recorrência em 05 anos em aproximadamente 10%(26).Dentre os quimioterápicos, os principais são mitomicina C e gemcitabina. Mitomicina C é a que apresenta os melhores resultados terapêuticos, com baixa incidência de efeitos colaterais, mas

encontra-se em falta no mercado brasileiro. Assim, gemcitabina é a droga recomendada, demonstrando 12% de redução na taxa de recorrência.

A instilação intravesical de BCG é considerada a terapia de primeira linha, especialmente em pacientes de alto risco, demonstrando uma redução significativa nas taxas de recorrência e progressão e melhora na sobrevida câncer específica<sup>(27)</sup>.

### Orientações para instilação de BCG:

- Indução: Iniciar após 4 semanas da RTU. Dose semanal por 6 semanas.
- Manutenção: A partir do 6o mês da última dose de BCG de indução, fazer dose mensal até 01 ano.
- Agente: Mycobacterium bovis, Cepa Moreau Rio de Janeiro.
- A dose apropriada para ser administrada é de 80mg. Entretanto, uma redução da dose de BCG pode ser realizada com o objetivo de reduzir os efeitos colaterais. A literatura demonstra que 1/3 da dose é tão eficaz quanto a dose completa de 80mg em pacientes de risco intermediário e alto risco, mas inferior em pacientes com tumores multifocais, com uma menor toxicidade<sup>(28)</sup>. Portanto, realizamos 40mg nos casos que não sejam multifocais.
- As contraindicações ao BCG intravesical são: hematuria macroscópica, infecção urinária, reação prévia ao BCG, imunodeprimidos e portadores de endopróteses vasculares.

### Falta do BCG

Na ausência de BCG, em pacientes com doença de risco intermediário e alto, a melhor opção é realizar quimioterapia intravesical com terapia de manutenção. Estudos randomizados isolados demonstraram uma redução nas taxas de recorrência. Entretanto, outros estudos não demonstraram melhora nas taxas de recorrência, progressão ou sobrevida<sup>(29)</sup>. A gemcitabina intravesical mostra resultados comparáveis com o BCG no risco intermediário, mas uma maior taxa de recorrência nos pacientes de alto risco<sup>(30)</sup>. Evidência de manutenção da quimioterapia intravesical ainda não está clara, mas recomenda-se utilizá-la por até 01 ano em pacientes de risco intermediário com o objetivo de aumentar a sobrevida livre de doença, e por 03 anos para pacientes de alto risco<sup>(29)</sup>.

### Falha após o BCG

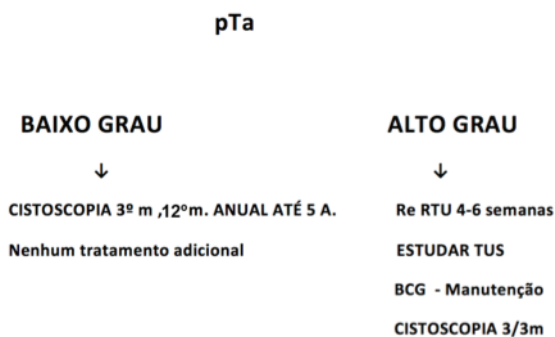
Os pacientes que não respondem ao BCG são classificados

em refratários / não responsivos, recorrentes e intolerantes. Os refratários / não responsivos são aqueles com persistência da doença de alto grau apesar de 06 meses de terapia adequada; ou qualquer progressão de grau dentro de 03 meses após o primeiro ciclo de BCG. Os recorrentes são aqueles com retorno da doença de alto grau após 06 meses de resposta com terapia adequada. Os intolerantes são aqueles com doença persistente devido à impossibilidade de terapia adequada devido à alta toxicidade<sup>(31)</sup>.

Em pacientes com doença recorrente após resposta completa, o melhor tratamento é a reexposição ao BCG, demonstrando até 20% de chance de responder ao tratamento novamente<sup>(32)</sup>. Naqueles de alto risco com refratariedade ao BCG, o melhor tratamento recomendado é a cistectomia.

## FLUXOGRAMA

TABELA 4



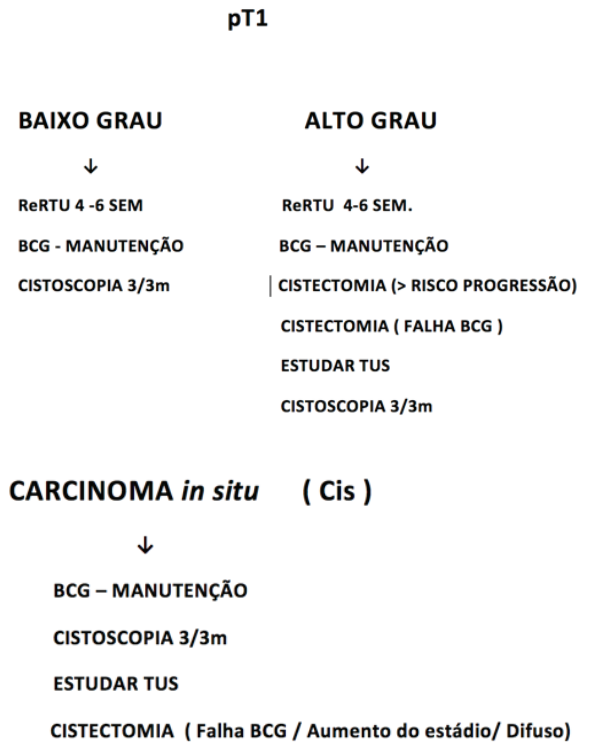
TUS: Trato Urinário Superior

## DISCUSSÃO

O carcinoma urotelial de bexiga não músculo invasivo (NMIBC) representa 75% dos cânceres de bexiga e possui um prognóstico de sobrevida na doença de alto grau entre 70% e 85% em 10 anos. As taxas de recorrência e progressão para as lesões T1 de alto grau são de 41% e 17%, respectivamente. (14)

A abordagem sistematizada dos pacientes com risco intermediário ou alto de progressão e recidiva é fundamental, pois diminui as chances de evolução da doença com consequente acometimento loco-regional e metástases à distância. Portanto, é fundamental identificar rapidamente esse grupo de risco para

TABELA 5



que seja submetido a Re-RTU, instilação de BCG e realização das cistoscopias de controle conforme estabelecido acima.

A instituição deste protocolo visa uniformizar as condutas frente aos carcinomas uroteliais de bexiga com risco intermediário/alto de progressão e recidiva, baseado nas evidências científicas mais recentes, com objetivo de reduzir complicações e melhorar os resultados funcionais e oncológicos do tratamento prestado aos nossos pacientes. À medida que novas evidências forem publicadas e novas tecnologias incorporadas à nossa instituição, este deverá ser modificado para englobar tais melhorias.

**REFERÊNCIAS**

1. Siegel RL, Miller KD, Jemal A. Cancer statistics, 2019. *CA Cancer J Clin*. 2019;69(1):7–34.
2. INCA - CÂNCER - Tipo - Bexiga [Internet]. [cited 2017 Dec 20]. Available from: <http://www2.inca.gov.br/wps/wcm/connect/tiposdecancer/site/home/bexiga>
3. Boyle P, Ferlay J. Cancer incidence and mortality in Europe, 2004. *Ann Oncol* [Internet]. 2005 Mar 1 [cited 2017 Dec 20];16(3):481–8. Available from: <http://academic.oup.com/annonc/article/16/3/481/160249/Cancer-incidence-and-mortality-in-Europe-2004>
4. Comperat, E. et al. Clinicopathological characteristics of urothelial bladder cancer in patients less than 40 years old. *Virchows Arch*. 2015;466: 589.
5. Daneshmand S, Konety BR. American Urological Association ( AUA ) / Society of Urologic Oncology ( SUO ) Guideline DIAGNOSIS AND TREATMENT OF NON-MUSCLE INVASIVE BLADDER CANCER : AUA / SUO GUIDELINE American Urological Association ( AUA ) / Non-Muscle Invasive Bladder Cancer. 2016;(April):1–45.
6. TREATMENT OF NON-MUSCLE INVASIVE BLADDER CANCER : EAU/ 2019.
7. Brierley JD, Gospodarowicz M WC (Eds). TNM classification of malignant tumors. UICC International Union Against Cancer. Wiley-Blackwell. 8th ed. 2017.
8. EAU Guideline on NON-MUSCLE-INVASIVE BLADDER CANCER (TAT1 AND CIS) - 2019.
9. Ramirez D, Gupta A, Canter D, Harrow B, Dobbs RW, Kucherov V, et al. Microscopic haematuria at time of diagnosis is associated with lower disease stage in patients with newly diagnosed bladder cancer. *BJU Int* [Internet]. 2016 May;117(5):783–6. Available from: <http://www.ncbi.nlm.nih.gov/pubmed/26435378>
10. Yafi FA, Brimo F, Steinberg J, Aprikian AG, Tanguay S, Kassouf W. Prospective analysis of sensitivity and specificity of urinary cytology and other urinary biomarkers for bladder cancer. *Urol Oncol* [Internet]. 2015 Feb;33(2):66.e25-31. Available from: <http://www.ncbi.nlm.nih.gov/pubmed/25037483>
11. Kurth KH, Schellhammer PF, Okajima E, Akdas A, Jakse G, Herr HW, et al. Current methods of assessing and treating carcinoma in situ of the bladder with or without involvement of the prostatic urethra. *Int J Urol* [Internet]. 1995 Jun;2 Suppl 2:8–22. Available from: <http://www.ncbi.nlm.nih.gov/pubmed/7553309>
12. Lokeshwar VB, Habuchi T, Grossman HB, Murphy WM, Hautmann SH, Hemstreet GP, et al. Bladder tumor markers beyond cytology: International Consensus Panel on bladder tumor markers. *Urology* [Internet]. 2005 Dec;66(6 Suppl 1):35–63. Available from: <http://www.ncbi.nlm.nih.gov/pubmed/16399415>
13. Bolenz C, West AM, Ortiz N, Kabbani W, Lotan Y. Urinary cytology for the detection of urothelial carcinoma of the bladder—a flawed adjunct to cystoscopy? *Urol Oncol* [Internet]. 2013 Apr;31(3):366–71. Available from: <http://www.ncbi.nlm.nih.gov/pubmed/21414815>
14. van der Meijden A, Oosterlinck W, Brausi M, Kurth KH, Sylvester R, de Balincourt C. Significance of bladder biopsies in Ta,T1 bladder tumors: a report from the EORTC Genito-Urinary Tract Cancer Cooperative Group. EORTC-GU Group Superficial Bladder Committee. *Eur Urol* [Internet]. 1999 Apr;35(4):267–71. Available from: <http://www.ncbi.nlm.nih.gov/pubmed/10419345>
15. van Rhijn BWG, van der Poel HG, van der Kwast TH. Urine markers for bladder cancer surveillance: a systematic review. *Eur Urol* [Internet]. 2005 Jun;47(6):736–48. Available from: <http://www.ncbi.nlm.nih.gov/pubmed/15925067>
16. Palou J, Rodríguez-Rubio F, Huguet J, Segarra J, Ribal MJ, Alcaraz A, et al. Multivariate analysis of clinical parameters of synchronous primary superficial bladder cancer and upper urinary tract tumor. *J Urol* [Internet]. 2005 Sep;174(3):859–61; discussion 861. Available from: <http://www.ncbi.nlm.nih.gov/pubmed/16093970>
17. Millán-Rodríguez F, Chéchile-Toniolo G, Salvador-Bayarri J, Palou J, Algaba F, Vicente-Rodríguez J. Primary superficial bladder cancer risk groups according to progression, mortality and recurrence. *J Urol* [Internet]. 2000 Sep;164(3 Pt 1):680–4. Available from: <http://www.ncbi.nlm.nih.gov/pubmed/10954628>
18. Cho KS, Seo HK, Joung JY, Park WS, Ro JY, Han KS, et al. Lymphovascular invasion in transurethral resection specimens as predictor of progression and metastasis in patients with newly diagnosed T1 bladder urothelial cancer. *J Urol* [Internet]. 2009 Dec;182(6):2625–30. Available from: <http://www.ncbi.nlm.nih.gov/pubmed/19836779>
19. Grimm M-O, Steinhoff C, Simon X, Spiegelhalder P, Ackermann R, Vogeli TA. Effect of routine repeat transurethral resection for superficial bladder cancer: a long-term observational study. *J Urol* [Internet]. 2003 Aug;170(2 Pt 1):433–7. Available from: <http://www.ncbi.nlm.nih.gov/pubmed/12853793>
20. Sfakianos JP, Kim PH, Hakimi AA, Herr HW. The effect of restaging transurethral resection on recurrence and progression rates in patients with nonmuscle invasive bladder cancer treated with intravesical bacillus Calmette-Guérin. *J Urol* [Internet]. 2014 Feb;191(2):341–5. Available from: <http://www.ncbi.nlm.nih.gov/pubmed/23973518>
21. Bishr M, Lattouf J-B, Latour M, Saad F. Tumour stage on re-staging transurethral resection predicts recurrence and progression-free survival of patients with high-risk non-muscle invasive bladder cancer. *Can Urol Assoc J* [Internet]. 2014 May;8(5–6):E306-10. Available from: <http://www.ncbi.nlm.nih.gov/pubmed/24940455>

22. Mariappan P, Zachou A, Grigor KM, Edinburgh Uro-Oncology Group. Detrusor muscle in the first, apparently complete transurethral resection of bladder tumour specimen is a surrogate marker of resection quality, predicts risk of early recurrence, and is dependent on operator experience. *Eur Urol* [Internet]. 2010 May;57(5):843–9. Available from: <http://www.ncbi.nlm.nih.gov/pubmed/19524354>
23. Palou J, Rodríguez-Rubio F, Millán F, Algaba F, Rodríguez-Faba O, Huguet J, et al. Recurrence at three months and high-grade recurrence as prognostic factor of progression in multivariate analysis of T1G2 bladder tumors. *Urology* [Internet]. 2009 Jun;73(6):1313–7. Available from: <http://www.ncbi.nlm.nih.gov/pubmed/19362341>
24. May M, Brookman-Amis S, Roigas J, Hartmann A, Störkel S, Kristiansen G, et al. Prognostic accuracy of individual uropathologists in noninvasive urinary bladder carcinoma: a multicentre study comparing the 1973 and 2004 World Health Organisation classifications. *Eur Urol* [Internet]. 2010 May;57(5):850–8. Available from: <http://www.ncbi.nlm.nih.gov/pubmed/19346063>
25. Amin MB, McKenney JK, Paner GP, Hansel DE, Grignon DJ, Montironi R, et al. ICUD-EAU International Consultation on Bladder Cancer 2012: Pathology. *Eur Urol* [Internet]. 2013 Jan;63(1):16–35. Available from: <http://www.ncbi.nlm.nih.gov/pubmed/23083804>
26. Sten Holmang c MRS d RJS a \* WO b, Kikuo Okamura h EK i AB e SG f CDN g, Brant A. Inmanm JN n ES j BA-E-D k CAT I, Jorg R. Oddens o MB p. Systematic Review and Individual Patient Data Meta-analysis of Randomized Trials Comparing a Single Immediate Instillation of Chemotherapy After Transurethral Resection with Transurethral Resection Alone in Patients with Stage pTa–pT1 Urothelial Carcinoma.
27. Malmström P-U, Sylvester RJ, Crawford DE, Friedrich M, Krege S, Rintala E, et al. An Individual Patient Data Meta-Analysis of the Long-Term Outcome of Randomised Studies Comparing Intravesical Mitomycin C versus Bacillus Calmette-Guérin for Non-Muscle-Invasive Bladder Cancer. *Eur Urol* [Internet]. 2009 Aug;56(2):247–56. Available from: <https://linkinghub.elsevier.com/retrieve/pii/S0302283809004345>
28. Martínez-Piñeiro JA, Martínez-Piñeiro L, Solsona E, Rodríguez RH, Gómez JMF, Martín MG, et al. Has a 3-fold decreased dose of bacillus Calmette-Guerin the same efficacy against recurrences and progression of T1G3 and Tis bladder tumors than the standard dose? Results of a prospective randomized trial. *J Urol* [Internet]. 2005 Oct;174(4 Pt 1):1242–7. Available from: <http://www.ncbi.nlm.nih.gov/pubmed/16145378>
29. Tabayoyong WB, Kamat AM, O'Donnell MA, McKiernan JM, Ray-Zack MD, Palou J, et al. Systematic Review on the Utilization of Maintenance Intravesical Chemotherapy in the Management of Non-muscle-invasive Bladder Cancer. *Eur Urol Focus* [Internet]. 2018;4(4):512–21. Available from: <http://www.ncbi.nlm.nih.gov/pubmed/30190111>
30. Porena M, Del Zingaro M, Lazzeri M, Mearini L, Giannantoni A, Bini V, et al. Bacillus Calmette-Guérin versus gemcitabine for intravesical therapy in high-risk superficial bladder cancer: a randomised prospective study. *Urol Int* [Internet]. 2010;84(1):23–7. Available from: <http://www.ncbi.nlm.nih.gov/pubmed/20173364>
31. O'Donnell MA, Boehle A. Treatment options for BCG failures. *World J Urol* [Internet]. 2006 Nov;24(5):481–7. Available from: <http://www.ncbi.nlm.nih.gov/pubmed/17021823>
32. Meyer J-P. Use of bacille Calmette-Guerin in superficial bladder cancer. *Postgrad Med J* [Internet]. 2002 Aug 1;78(922):449–54. Available from: <http://pmj.bmj.com/cgi/doi/10.1136/pmj.78.922.449>

# Nefrolitotomia Anatrófica para Tratamento de Cálculos Renais Complexos

**Gabriel Henrique de Oliveira Andrade, Ricardo Antônio de Pádua Gandra, Natália Vieira Saint-Clair Mafra, Luís Filipe Carvalho Silva, Letícia Taff Carvalho Silva, Rogério Saint-Clair Pimentel Mafra\***

Hospital Santa Casa de Belo Horizonte. Instituto de Ensino e Pesquisa da Santa Casa de Belo Horizonte  
Serviço de Urologia da Santa Casa de Belo Horizonte

## ABSTRACT

Complete staghorn calculi represent the main challenge of urologists in the treatment of renal lithiasis, as well as causing severe morbidity, sepsis and mortality of up to 28% in 10 years.

Described in 1968 by Smith and Boyce, Anatomic Nephrolithotomy (NLA) consists of the removal of renal calculi by incision of the renal parenchyma and the collecting system through open surgery.

In order to evaluate the experience of Santa Casa de Belo Horizonte and subjective comparison of pré and postoperative renal function, we evaluated the charts of 32 patients submitted to anatomic nephrolithotomy between March 2016 and February 2018.

Our results demonstrated a significant worsening in creatinine levels serum and creatinine clearance in 10 patients (31%) after anatomic nephrolithotomy, in which the reduction in renal function was proportional to the time of cold ischemia, especially in the clamping time was greater than 40 minutes, suggesting that tissue injury is more associated with ischemia than with renal parenchyma incision and suture and perioperative bleeding

## INFORMAÇÕES

### Correspondência\*:

Serviço de Urologia 9º andar  
Ala A

Av. Francisco Sales, 1111  
Santa Efigênia

Belo Horizonte, MG  
CEP: 30150-220

Fone: (31) 32388752

E-mail:

rogerioscm@yahoo.com.br

ricardopadua@yahoo.com.br

### Palavras-Chave:

Nefrolitotomia anatrófica,  
nefrolitíase, cálculos renais,  
litíase urinária,  
cálculos coraliformes, cálculos  
infeciosos

## INTRODUÇÃO

Cálculos coraliformes completos representam o principal desafio dos urologistas no tratamento de litíase renal, além de causar severa morbidade, sepse e mortalidade de até 28% em 10 anos<sup>[1]</sup>. Estes cálculos complexos geralmente são compostos de amônia e magnésio (Struvita) e só são formados em urina infectada por bactérias produtoras de urease como *Proteus sp* e *Klebsiella sp*.

Devido ao seu rápido crescimento, o objetivo do tratamento consiste em remover todos os cálculos e alcançar o status de *stone-free* (livre de cálculos - retirada completa dos cálculos em exames de RX ou US em até 3 meses de pós-operatório), garantindo a desobstrução renal e erradicação da fonte de infecção, minimizando a chance de recorrências<sup>[2]</sup>.

Descrita em 1968 por Smith e Boyce, a Nefrolitotomia Anatrófica (NLA) trata-se da retirada de cálculos renais por incisão do parênquima renal e do sistema coletor através de cirurgia aberta. Durante muitos anos foi o método mais aceito para o tratamento de cálculos complexos, porém, com a desvantagem de altas taxas de complicações per e pós-operatórias<sup>[1]</sup>.

Após o desenvolvimento da Nefrolitotomia Percutânea (NLP), esta tornou-se o tratamento padrão-ouro para cálculos coraliformes (apesar das taxas menores de *stone-free*, comparados à cirurgia aberta) devido a sua menor morbidade. No entanto, nos casos de cálculos grandes e complexos, múltiplas dilatações e múltiplas NLP são necessárias, aumentando a

morbidade do tratamento endoscópico, sendo associado a maior sangramento e maior perda de função renal. Assim, vários especialistas acreditam que pacientes com cálculos coraliformes completos podem ser candidatos a NLA.<sup>[1]</sup>

Após o advento da LECO (Litotripsia extra-corpórea por ondas de choque) e da endourologia, houve redução no número de cirurgias abertas. Turney e colaboradores (2012) encontraram redução no número de realizações de NLA de 83% entre 2000 e 2010<sup>[3]</sup>.

A tabela 1 mostra o número de cirurgias abertas realizadas ao longo dos anos, as taxas de stone free e as suas indicações.

Snydere Smith (1986) comparou a NLA x NLP, encontrando maiores taxas de cálculo residual na NLP (13% vs. 0%), porém com menores taxas de transfusão, uso de opioides, com tempo cirúrgico reduzido e retorno mais rápido às atividades<sup>[3]</sup>.

Uma metanálise realizada pela AUA (American Urological Association) revelou taxas de *stone-free* de 81.6% para cirurgia aberta, 80.8% para NLP combinada com LECO, 73.3% para NLP, e somente 50% para LECO isolada<sup>[3]</sup>.

Indicações de nefrolitotomia anatrófica: massa de cálculo volumosa para o tratamento percutâneo com necessidade de múltiplas abordagens, experiência do cirurgião, inviabilidade do material para tratamento minimamente invasivo<sup>[4]</sup>.

## MATERIAIS E MÉTODOS

O estudo foi enviado ao Comitê de Ética em Pesquisa do Instituto de Ensino e Pesquisa da Santa Casa de Belo Horizonte, e, foi aprovado com parecer número: 3.189.276 e CAAE: 06096819.0.0000.5138.

Foram avaliados prontuários de 32 pacientes submetidos a nefrolitotomia anatrófica entre março de 2016 a fevereiro de 2018.

## ANÁLISE ESTATÍSTICA

Análise estatística foi realizada utilizando o programa SPSS 20 (SPSS, IBM Corp., Armonk, NY, USA). As variáveis foram sumarizadas utilizando média e desvio padrão e analisadas através de aplicação de Teste-T.

## TÉCNICA CIRÚRGICA

Sob anestesia geral, todos os pacientes foram cateterizados com catéter tipo Foley em decúbito dorsal, e então colocados em decúbito lateral com colocação de coxim sob o flanco do paciente e hiperextensão tóraco abdominal. Realizada lombotomia entre a 11a e 12a costelas ou abaixo da 12a costela a depender da posição renal.

TABELA 1: Nefrolitotomia Anatrófica na era moderna

	ASSIMOS ET AL, 1989	KANE ET AL, 1995	PAIK ET AL, 1998	MATLAGA AND ASSIMOS, 2002
No. of open stone surgery cases (% of total stone removal procedures)	37 (4.1)	25 (3.13)	42 (5.4)	7 (0.7)
Stone-free rate (%)	100	71	93	100
<b>INDICATIONS (%)</b>				
Complex stone burden	3 (8.1)	3 (12)	23 (55)	0
Endoscopic treatment failure	18 (49)	51 (20)	12 (29)	1 (14)
Anatomic abnormality or concomitant open surgery	13 (35)	8 (32)	11 (46)	6 (86)
Body habitus	5 (14)	5 (19)	4 (10)	0
Other	2 (5)	6 (24)	4 (10)	0

Fonte: [1]

Acesso ao rim e nefrólise para sua maior mobilidade no espaço retroperitoneal. Infusão venosa de Manitol minutos antes da isquemia a critério do cirurgião. Identificação e clampamento do hilo renal com pinças de Satinsky ou Debakey.

Resfriamento renal com gelo estéril por 5 minutos. Incisão do parênquima renal através da linha de Brodel (1 cm posterior da borda convexa do rim). Abertura dos cálices e extração cuidadosa dos cálculos para evitar fragmentação, lavagem calicinal abundante para mobilização de eventuais cálculos retidos.

Calicoplastia realizada com Caprofyl 4.0. Confeção de nefrostomia com catéter tipo Foley No 16 ou 18. Sutura contínua do parênquima renal com pontos de Catgut 3.0 englobando pequena porção do parênquima para evitar áreas de isquemia muito extensas. Liberação do clamp vascular. Posicionado dreno sentinela do tipo Penrose próximo a área de sutura do rim.

Avaliação pós-operatória: de forma geral, a nefrostomia foi fechada no segundo dia de pós-operatório. No terceiro dia se o volume drenado não aumentasse, era feito a mobilização do dreno. No quarto dia de pós-operatório era retirado a nefrostomia, o dreno tipo Penrose e o catéter tipo Foley, com alta hospitalar e retorno agendado para duas semanas adiante.

## RESULTADOS

O estudo incluiu 30 pacientes com cálculos coraliformes e 2 pacientes com cálculos menores que 2 cm (1,8 e 1,2 respectivamente) que apresentavam cólon retrorrenal e contra indicava o tratamento por NLP e impossibilidade de realização de UTL flexível pela ausência de material no SUS (Sistema Único de Saúde).

A média de idade foi de 44,47 anos, predominando entre o sexo feminino, 24 mulheres (75%) numa razão de 3:1, o lado operado mais predominante foi o esquerdo em um total de 20 pacientes (62,5%), sendo que alguns apresentavam cálculos bilaterais. Média de peso de 71,2, IMC: 27,3. O tempo médio de permanência hospitalar foi de 5 dias (variando de 4 a 6 dias), contando com internação na véspera da cirurgia para reserva de sangue. Cinco pacientes (15,6%) que apresentavam cálculos polares foram operados sem utilização de clamp vascular e isquemia renal. Dentre os que utilizaram clampagem do hilo renal, 23 pacientes (71,8%) foram com isquemia fria (hipotermia renal com gelo estéril) e 4 (12,5%) com isquemia quente. O tempo de isquemia fria médio foi de 37,7 minutos. A média de creatinina pré-operatória foi de 0,87

e pós-operatória (alta hospitalar) de 1,37.

A taxa de filtração glomerular pré-operatória foi de 98,79% em média e pós-operatória de 71,71% em média, apresentando significativa redução de quase 30% nos primeiros dias de pós operatório.

Insuficiência Renal Aguda (IRA) foi definida como aumento da creatinina sérica no pós operatório de aumento de 0,3mg/dl ou aumento de 150-200% do valor basal (1,5 a 2,0 vezes)<sup>[5]</sup>.

Trinta pacientes tiveram aumento nos valores séricos de creatinina, sendo que 10 pacientes tiveram IRA de acordo com o protocolo da sociedade brasileira de nefrologia, dos quais 8 pacientes tiveram um tempo de isquemia fria maior que 40 minutos, um já era renal crônico e teve uma isquemia quente de 30 minutos e um paciente com tempo de isquemia fria de 38 minutos.

Três pacientes tiveram lesão de pleura pulmonar parietal identificadas no per-operatório e tratadas com drenagem torácica no momento da rafia diafragmática. Um paciente teve lesão de pelve renal tratada com implante de cateter duplo J. Um Paciente teve fístula urinária após perda precoce da nefrostomia e foi tratado com implante de duplo J. Cinco pacientes tiveram ITU no pós-operatório e dois apresentaram bacteriúria assintomática. Um paciente evoluiu com infecção em sítio cirúrgico e outro desenvolveu dor crônica em ferida operatória. Apenas um paciente necessitou de hemo transfusão no per ou pós-operatório.

A taxa de *stone-free* foi de 60,6% (inferior as taxas encontradas na literatura que foram próximas de 85% com nefrolitotomia anatrófica<sup>[3]</sup> e até 59% com nefrolitotomia percutânea<sup>[1]</sup>). Os resultados estão resumidos na tabela 2.

## DISCUSSÃO

Em nosso centro, a NLA permanece como o tratamento de primeira escolha para cálculos coraliformes e complexos, devido a maior possibilidade de alcançar o status de *stone-free* com apenas uma abordagem, diante do grande número de pacientes aguardando a realização do tratamento cirúrgico pelo SUS.

A principal desvantagem relatada na literatura sobre a NLA são as elevadas taxas de complicações, girando em torno de 50%, que, de acordo com o presente estudo, se mostrou menor que a literatura, porém com a possibilidade dos números encontrados estarem subestimados<sup>[6]</sup>.

**TABELA 2: Resumo dos resultados.**

Idade	44,47 anos
Sexo	75% mulheres
Lado	16 E / 8 D / 8 bilaterais
IMC	27,3
Permanência hospitalar	5 dias
Clampagem	23 IF / 4 IQ / 5 SI
Stone Free	60,6%
Cr pré-operatória	0,87
Cr pós-operatória	1,37
ClCr pré-operatória	98,79%
ClCr pós-operatória	71,71%
Complicações	35%
IRA	10 pacientes / 8 com TIF > 40 min

Em relação a função renal, apesar de uma piora aparente nos níveis de creatinina e Clearance de creatinina no pós-operatório imediato, utilizando DMSA, Ramakrishnan et al. observaram que a função renal permaneceu inalterada em 55% dos pacientes, melhora da função em 32% e piora em 13% dos pacientes operados de forma aberta. A melhora ou estabilização foi atribuída a desobstrução, erradicação da fonte de infecção ou hipertrofia compensatória do parênquima remanescente<sup>[4]</sup>.

O tempo de isquemia permissiva quente ou frio seguro difere na literatura urológica. Simmons et al. em sua revisão encontrou que o tempo limite para isquemia quente é de 25 minutos. A hipotermia renal protege contra a anóxia por minimizar a atividade metabólica renal dependente de energia, podendo permitir um tempo de isquemia maior com resfriamento renal. Elnahas et al. em estudo retrospectivo demonstrou que único fator de risco independente para piora da função renal foi o tempo de isquemia fria, sendo 50 minutos o tempo de corte para evitar lesão renal.

Nossos resultados demonstraram uma piora significativa nos níveis de creatinina sérica (aumento de 0,3mg/dl ou mais) e redução no clearance de creatinina em 10 pacientes (31%) após a nefrolitotomia anatrófica, nos quais a redução na função renal foi proporcional ao tempo de isquemia fria, principalmente nos paciente em que o tempo de clampagem foi superior a 40 minutos, sugerindo que a lesão tecidual é mais associada com a isquemia do que com a incisão e sutura do parênquima renal e o sangramento no per-operatório. Enquanto que com a NLP, redução da função renal foi relatada em 20% dos pacientes, de acordo com a literatura.

## CONCLUSÃO

A Nefrolitotomia anatrófica permanece ainda com uma opção segura e factível para tratamento de cálculos renais complexos, porem todo esforço deve ser realizado afim de manter o tempo de isquemia fria abaixo de 40 minutos.

Por ser um hospital escola, e, por tratar-se de estudo retrospectivo, com múltiplos urologistas realizando o procedimento, encontramos uma taxa de *stone-free* inferior a literatura, assim deve haver atenção especial para garantir que todos os cálculos sejam retirados em tempo hábil, para que seja possível assegurar a desobstrução renal e erradicar a fonte de infecção urinária.

## REFERÊNCIAS

1. El-Nahas AR, Elsayy AA, Abdelhalim A. Long-term effects of anatomicnephrolithotomy on selective renal function. Accepted: 4 April 2018.
2. Nardi AC, Nardoza A, Bezerra CA, Fonseca CEC. Urologia Brasil. 1ªedição.São Paulo: SP; 2013.
3. Wein AJ, Kavoussi LR, Partin AW, Peters CA, Campbell-Walsh Urology. 11thEdition. Philadelphia: PA.
4. KeShavamuRthy R, KaRthiKeyan VS, Mallya A. Anatomic. Nephrolithotomyin the Management of Large Staghorn Calculi – A Single Centre Experience.Journal of Clinical and Diagnostic Research. 2017 May, Vol-11(5): PC01-PC04.
5. Yu L, Santos BF, Burdmann EA. Diretrizes da AMB Sociedade Brasileira deNefrologia, insuficiência renal aguda. São Paulo: SP; 2007.
6. Falahatkar S, Khosropanah I, Allahkhah A, Jafari A. Open Surgery,Laparoscopic Surgery, or Transureteral Lithotripsy— Which Method?Comparison of Ureteral Stone Management Outcomes. Jornal of endourology.Volume 25, Number 1, January 2011.

# Tratamento Endovascular de Priapismo de Alto Fluxo: Relato de Caso

**Marcel Calegari Hayashi<sup>1</sup>, Gabriel Augusto Biassi Geromel<sup>2</sup>, Beatriz Martinhão Higa<sup>3</sup>, Gustavo Colombo Cabrini<sup>3</sup>, Marcelo Yuhiti Ogassawara<sup>3</sup>, Mariana Orate Menezes da Silva<sup>3</sup>**

Centro Universitário Padre Albino (Unifipa) – Catanduva, SP

1) Médico Preceptor de Urologia da Faculdade de Medicina de Catanduva (FAMECA). Urologista graduado pelo Instituto de Urologia e Nefrologia de São José do Rio Preto - SP (2012-2015). Programa de Fellow em tratamento de Disfunção Erétil (Parceria da Universidade da Flórida e Sociedade Brasileira de Urologia). Fellow em Uro-oncologia pelo Hospital Amaral Carvalho - Jaú, SP (2015-2016). Membro Titular da Sociedade Brasileira de Urologia (TiSBU)

2) Médico Preceptor de Cirurgia Vascular da Faculdade de Medicina de Catanduva (FAMECA) - Residência Médica em Cirurgia Vascular junto a Faculdade de Medicina de São José do Rio Preto / FAMERP e Hospital de Base / FUNFARME (2015-2017) - Área de Atuação em Angiorradiologia e Cirurgia Endovascular (2017-2018) junto a Faculdade de Medicina de São José do Rio Preto / FAMERP e Hospital de Base / FUNFARME (2017-2018)

3) Médico (a) Residente de Cirurgia Geral UNIFIPA

**Correspondência\*:** Rua Treze de Maio, 1269  
Centro, Catanduva - SP  
CEP: 15800-010  
E-mail: marcelch35@yahoo.com.br

## INTRODUÇÃO

O priapismo é caracterizado por uma ereção com duração superior a quatro horas, na ausência de estímulo sexual. É consequência de um desequilíbrio entre os fluxos arterial e venoso. Há dois tipos principais de priapismo: isquêmico (ou de baixo fluxo) e arterial (ou de alto fluxo). É considerado uma afecção rara - dados epidemiológicos mostram que o priapismo acomete aproximadamente 1/100.000 indivíduos na população geral<sup>1,2,3</sup>.

O priapismo é uma urgência urológica pelo seu potencial risco de fibrose de corpo cavernoso e, como consequência, pode levar à impotência sexual não responsiva a tratamento convencional. No entanto, nem todas as formas de priapismo necessitam de intervenção imediata, sendo o diagnóstico entre seus dois tipos de grande importância<sup>4,5</sup>.

Para diferenciar o priapismo de alto fluxo e de baixo fluxo, deve-se avaliar o paciente através da história clínica, exame físico e avaliação laboratorial e radiológica<sup>6</sup>.

## RELATO DE CASO

Paciente masculino, negro, 52 anos admitido em Unidade Básica de Saúde do município de origem referindo quadro de ereção peniana há 2 horas, sem estímulo sexual. Relatava queda de 5,5 metros de altura, com trauma perineal contra anteparo (queda a cavaleiro). Oito horas após o trauma, evoluiu com intumescência peniana indolor. Hipertenso, em uso de losartana, sem outros antecedentes pessoais ou familiares relevantes. Sem quadros semelhantes prévios. Encaminhado ao serviço de referência urológica.

Chegou ao nosso serviço com priapismo de início há 4 horas. Sem outros sintomas associados. Ao exame físico: bom estado geral, corado, anictérico, abdome flácido, indolor, sem sinais de peritonite, região perineal com equimose e escoriação superficial, intumescência peniana indolor, sem

cianose, sem lesões penianas ou outras alterações. Realizada punção aspirativa de corpos cavernosos, com coleta de amostra para avaliação gasométrica, seguida de lavagem com soro fisiológico, apresentando detumescência imediata, seguida de nova ereção após poucos minutos. Gasometria de sangue dos corpos cavernosos: pH 7,38, pCO<sub>2</sub> 47,3mmHg, pO<sub>2</sub> 60,3mmHg, HCO<sub>3</sub> 27,4mmol/L, base excess 1,7mmol/L, saturação 90,3%. Foi colhido também hemograma na admissão, sem alterações de níveis hematimétricos (hemoglobina 14,4g/dL e hematócrito 43,3%), plaquetas 180.000/mm<sup>3</sup>. A análise gasométrica do sangue do corpo cavernoso apresentava aspecto arterial, que associado à história clínica, sugeriu priapismo de alto fluxo. Realizado estudo doppler, que sugeriu fístula arterio-venosa (AV). Optado por conduta expectante, com compressas frias e repouso, por 36 horas, sem sucesso. Submetido a nova punção aspirativa de seios cavernosos, lavagem com soro fisiológico e adrenalina, com melhora momentânea, seguida de recidiva após algumas horas.

Regulado à referência em Cirurgia Endovascular, onde foi realizada arteriografia com micro seletivação de artéria peniana, com achado de fístula AV de ramos terminais (Figuras 1 e 2). Optado por microembolização com material reabsorvível (Figura 3). Procedimento ocorreu sem intercorrências, com regressão total do priapismo após 12 horas.

Paciente segue em acompanhamento ambulatorial, sem novos episódios de priapismo, com queixa de disfunção erétil (ereção parcial).

## DISCUSSÃO

A conduta inicial no priapismo é discernir seu subtipo. A anamnese, associada ao bom exame físico, é altamente sugestiva. A presença de ereção completa e dolorosa, associada a histórico de discrasias sanguíneas, fala a favor de priapismo isquêmico (baixo fluxo); enquanto uma história de trauma perineal, associada a ereção parcial, não dolorosa, está mais associada ao priapismo de não isquêmico (alto fluxo). Contudo, para melhor elucidação diagnóstica, a diferenciação entre os tipos é confirmada pela análise gasométrica do sangue dos corpos cavernosos. No priapismo isquêmico, temos uma gasometria com pO<sub>2</sub> < 30 mmHg, pCO<sub>2</sub> > 60 e pH < 7,25, já no priapismo não isquêmico podemos observar pO<sub>2</sub> > 90 mmHg, pCO<sub>2</sub> < 40 e pH 7,4. Além disso, na suspeita de priapismo de alto fluxo, um ultrassom doppler de corpo cavernoso pode ser solicitado<sup>2,3,5</sup>.

O priapismo de alto fluxo tem alta taxa de resolução espontânea (60%), sem danos permanentes significativos (isquemia

ou impotência sexual), sendo preferível manejo conservador com observação, compressas frias e compressão mecânica do local do trauma. A intervenção endovascular é indicada na refratariedade ao tratamento conservador. A embolização arterial seletiva é considerada padrão-ouro no tratamento do priapismo de alto fluxo. A literatura mostra benefícios no uso de agentes embolizadores não permanentes (coágulo autólogo, gel absorvível) em contraste aos permanentes (cianoacrilato, etanol), com taxas de resolução similares, porém com menor índice de disfunção erétil. Trabalhos mostram que há resolução do priapismo de alto fluxo em 74% dos casos tratados com embolização não permanente e uma taxa de disfunção erétil associada de 5%<sup>5,7,8</sup>.

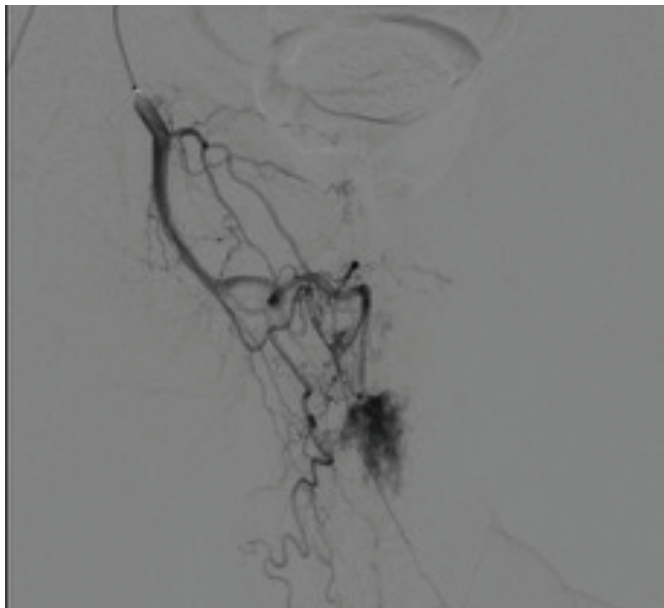
A cirurgia aberta deve ser considerada como última linha de tratamento e para casos de longa duração, devido a sua menor resolutividade e altas taxas de impotência sexual<sup>3,5</sup>.

## CONCLUSÃO

O priapismo é uma urgência médica pelo seu potencial risco de causar isquemia e impotência sexual, sendo fundamental o diagnóstico diferencial entre os dois tipos – alto fluxo ou baixo fluxo. O sucesso do tratamento está na correta indicação da necessidade de tratamento invasivo, sendo o método endovascular de escolha para os casos refratários de alto fluxo.

**FIGURA 1**

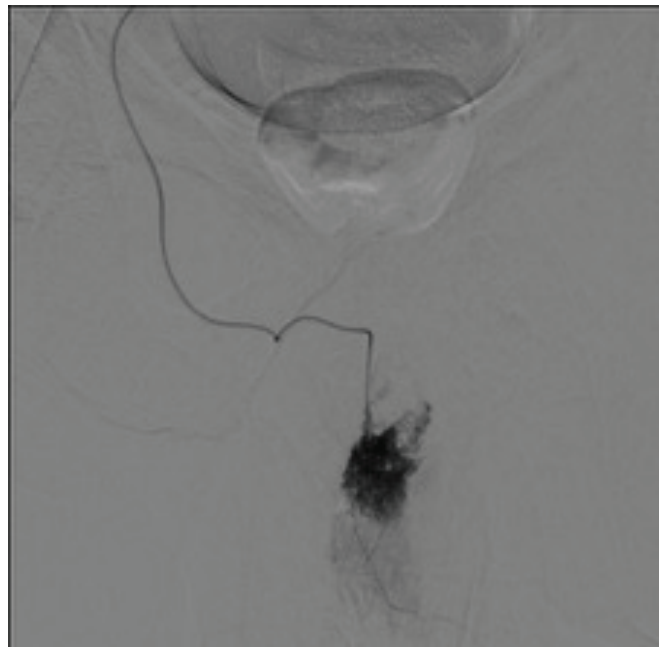
Cateterismo de tronco arterial com evidência de fístula arterio-venosa.



Fonte: Arquivo Pessoal.

**FIGURA 3**

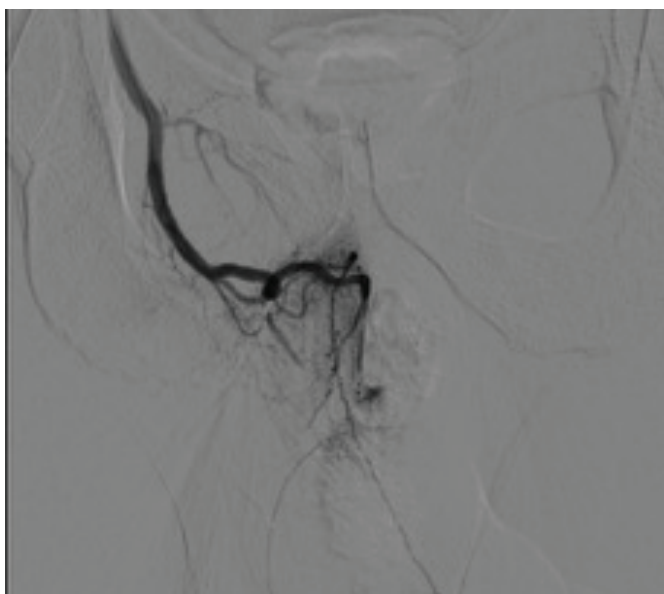
Imagem pós-embolização sem evidências de fístula arterio-venosa



Fonte: Arquivo Pessoal.

**FIGURA 2**

Cateterismo superseletivo do “nidus” da fístula com microcateter



Fonte: Arquivo Pessoal.

## REFERÊNCIAS

1. Sociedade Brasileira de Urologia. Manual de Urologia de Consultório. São Paulo: Planmark; 2018. Capítulo 45; p.338-343.
2. Broderick GA. Priapism. In: Wein AJ, Kavoussi LR, Partin AW, Peters CA. Campbell-Walsh Urology. 11th ed. Philadelphia: Elsevier; 2016. P. 669-691.
3. Cherian J, Rao AR, Thwaini A, Kapasi F, Shergill IS, Samman R. Medical and surgical management of priapism. Postgrad Med J. 2006; 82(964): 89–94.
4. Sociedade Brasileira de Urologia. Urologia Fundamental. São Paulo: Planmark; 2010. Capítulo 35; p.310-313
5. Montague DK, Jarow J, Broderick GA, Dmochowski RR, Heaton JP, Lue TF, et al. American Urological Association guideline on the management of priapism. J Urol. 2003; 170(4 Pt 1): 1318–24.
6. Sociedade Brasileira de Urologia. Urologia Brasil. São Paulo: Planmark; 2013. Capítulo 37; p.404-412.
7. Molina Escudero R, Hernández AJ, Ballesteros García MM, Páez Borda A. Priapismo de alto flujo postraumático en paciente pediátrico tratado con embolización arterial selectiva. Arch argent pediatr. 2015 Ago; 113(4): 199-202.
8. Pereira JM, Farah AM, Pissani JJ. Tratamiento de un priapismo de alto flujo postraumático. Revista Argentina de Cardioangiología Intervencionista. 2014;(02): 0147-0149

# Doença de Rosai Dorfman (DRD): Relato de um Caso em Loja Renal

**Carlos Henrique Diniz Branco<sup>1</sup>, Ana Claudia Aguiar Alves Araújo<sup>2</sup>, Lucas de Oliveira Ramos<sup>3\*</sup>, Catharina Ferrari Salgado Fernandes<sup>4</sup>, Anna Luísa Aguiar Guimarães<sup>4</sup>, Sara Ellias de Sousa<sup>4</sup>**

Departamento de Cirurgia Geral e Urologia da Faculdade de Medicina de Valença. Hospital Escola de Valença, RJ.

- 1) Mestre pela Universidade do Estado de São Paulo
- 2) Médica graduada pela Faculdade de Medicina de Valença
- 3) Médico graduado pela Universidade Federal de Juiz de Fora
- 4) Graduanda pela Faculdade de Medicina de Valença

**Correspondência\*:** Rua Altamiro Peixoto, 402  
Bairro Haidee  
Cataguases, MG  
Email: ramoslucas\_ka2@hotmail.com

## INTRODUÇÃO

Segundo Fraten et al (2006), a histiocitose sinusal com linfadenopatia maciça ficou conhecida em 1969 quando Rosai e Dorfman publicaram quatro casos sobre tal patologia. Em 1972, passou a ser conhecida como Doença de Rosai-Dorfman (DRD). Caracterizada por linfadenopatia cervical bilateral, maciça e indolor, usualmente acompanhada de febre, emagrecimento, sudorese noturna, leucocitose com neutrofilia, elevação da velocidade de hemossedimentação (VHS) e gamopatia policlonal (Luz et al, 2006; Pitamber e Grayson, 2003). Outros grupos de linfonodos podem estar envolvidos como axilares, inguinais, paraorticos e mediastinais, porém com uma menor frequência (Menzel et al, 2003; Uniyal et al, 2002). Pode ocorrer envolvimento extranodal como em cavidade nasal e paranasal, olhos e tecido retro-orbitario, sistema nervoso central, ossos, pele, rins, entre outros (Pitamber e Grayson, 2003; Grabcynka et al, 2004).

## MÉTODOS

Relato de caso de DRD em paciente atendido no Pronto Socorro do Hospital Escola de Valença (HEV), embasado em prontuário e entrevista com o paciente, fundamentado na pesquisa bibliográfica estruturada em periódicos, artigos e monografias (nas bases do LILACS e Scielo). Estudo submetido ao Comitê de Ética e Pesquisa da Faculdade de Medicina de Valença, aprovado pelo nº 3092075.

## RESULTADOS

Homem, 68 anos, branco, natural de Valença-RJ, admitido no Pronto Socorro do HEV com dor intensa no quadril, em queimação, bilateral, com piora ao movimento, refratária à analgesia, iniciada há 3 meses e associado a perda ponderal

de 13kg em um mês. Exame físico sem alterações. Cessou tabagismo e etilismo há 7 anos.

Internado na Clínica Médica, iniciado investigação com RX de tórax e laboratório, sem alterações dignas de nota. Seguiu-se a investigação com TC de abdome, pelve e coluna lombar. À TC abdominal: lesão lobulada, delimitada, com impregnação homogênea pelo contraste medindo cerca de 5,3 x 6,0 x 4,8 cm (APxTxL), localizada no espaço perirrenal direito, em íntimo contato com o córtex renal correspondente, de aspecto pouco específico, sugerindo neoplasia (figura 1). Demais TCs sem alterações.

Solicitado avaliação do serviço de Urologia do HEV, que optou pela abordagem cirúrgica, submetendo o paciente a lombotomia direita à Israel e tumorectomia renal à direita com margem de segurança.

Peça cirúrgica demonstrou à macroscopia formação tecidual irregular, pardo-clara e de consistência fibroelástica, medindo 7,0 x 7,0 x 2,5 cm, com superfície lisa com áreas ora amareladas, ora enegrecidas, disseminadas por toda a peça (figura 2).

À microscopia corada por Hematoxilina-Eosina, observou-se células com núcleo globoso e intenso infiltrado com células inflamatórias com predomínio de mononucleares com frequentes folículos linfoides. Na imuno-histoquímica, evidenciou-se positividade para CD10, CLONE SS2/36, CD68, CD3 e CD20.

O paciente apresentou boa evolução, recebendo alta hospitalar no décimo dia pós-operatório, com ambulatorial, sem necessidade de realização de quimioterapia ou radioterapia pós-operatória.

## DISCUSSÃO

A Doença de Rosai-Dorfman (DRD) é uma desordem histiocítica proliferativa, não neoplásica, de etiologia incerta, tendo sido documentada sua associação com doenças imunológicas, observada em qualquer idade, mas existe uma predileção por adultos jovens do sexo masculino (Pitamber e Grayson, 2003)

Achados histológicos incluem histiócitos aumentados com núcleo globoso, nucléolo distinto, linfocitose conhecida por “emperipolesis”, que é o englobamento de linfócitos ou células plasmáticas por células gigantes, é um achado diagnóstico da DRD sempre presente, mas não patognomônico (Aluffi et al, 2000). A apresentação clínica e patológica típica da DRD

é de uma massa não-tenra de crescimento lento, indolor, na qual os achados histológicos podem ser menos específicos que aqueles obtidos para os linfonodos correspondentes (Foucar, Rosai e Dorfman, 1990).

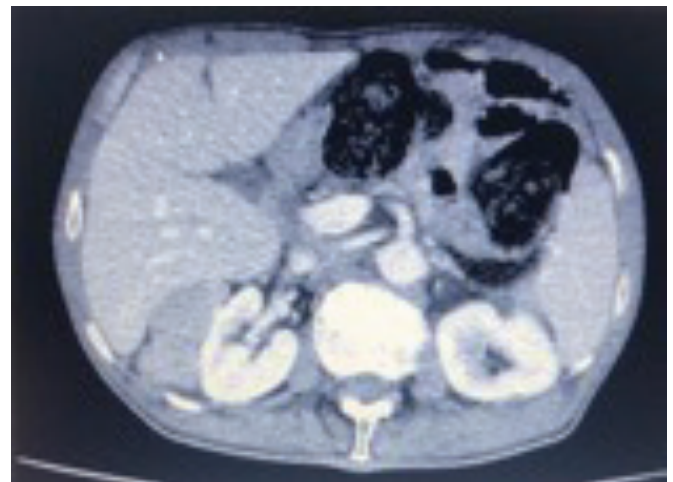
Em relação à imunoistoquímica são positivas para marcadores S100, alfa1-antiquimiotripsina, CD68,2,4 (Maeda et al, 2004).

De acordo com Maeda et al (2004), os sintomas variam de acordo com sítio envolvido, porém é uma doença auto-limitada, nem sempre necessitando de tratamento. Pacientes com envolvimento renal têm sido associados a desfechos mais desfavoráveis, com 40% dos pacientes morrendo da doença e o restante com envolvimento persistente (Foucar, Rosai e Dorfman, 1990; Kugler et al, 1997).

Alguns estudos relatam ser aconselhável apenas observação clínica, a quimioterapia geralmente é ineficaz, a radioterapia tem eficácia limitada. A cirurgia é indicada para aliviar casos de obstrução, sintomatologia sistêmica devido a sua localização e para biópsia da lesão (Aluffi et al 2000; Maeda et al, 2004).

.....  
**FIGURA 1**


Tomografia computadorizada de Abdome



Fonte: Arquivo Pessoal.  
.....

**FIGURA 1**

Peça cirúrgica Doença de Rosai Dorfman



Fonte: Arquivo Pessoal.

## REFERÊNCIAS

1. Aluffi P, Prestinari A, Ramponi A, Castri M, Pia F. Rosai-Dorfman disease of the larynx. *J Laryngol Otol.* 2000;114(7):565-7.
2. Foucar E, Rosai J, Dorfman R. Sinus histiocytosis with massive lymphadenopathy (Rosai-Dorfman disease): review of the entity. *Semin Diagn Pathol.* 1990;7(1):19-73.
3. Luz FB, Gaspar AP, Kalil-Gaspar N, Ramos-e-Silva M. Os histiocitos e as histiocitoses não Langerhans em Dermatologia. *An Bras Dermatol.* 2003;78:99-118.
4. Kugler A, Middel P, Gross AJ, Kallerhoff M, Ringert RH. Unusual bilateral renal histiocytosis: extranodal variant of Rosai-Dorfman disease. *J Urol.* 1997;157:94.
5. Maeda Y, Ichimura K. Rosai-Dorfman disease revealed in the upper airway: a case report and review of the literature. *Auris Nasus Larynx.* 2004;31(3):279-82.
6. Pitamber HV, Grayson W. Five cases of cutaneous Rosai-Dorfman disease. *Clin Exp Dermatol.* 2003;28:17-21.
7. Menzel C, Hamscho N, Dobert N, Grunwald F, Kovacs AF, Wolter M, et al. PET imaging of Rosai-Dorfman disease: correlation with histopathology and ex-vivo beta-imaging. *Arch Dermatol Res.* 2003;295:280-3.

# Duplicação Completa de Ureter com Implantação Vaginal: Relato de Caso

Thais Aparecida Nandi<sup>1</sup>, Daniel Albrecht Iser<sup>2</sup>

Universidade do Sul de Santa Catarina (Unisul) - Tubarão, SC

1) Graduanda do quinto ano de Medicina pela UNISUL-TB.

2) Urologista, Membro da Sociedade Brasileira de Urologia (SBU).

**Correspondência\*:** Rua Capitão Alexandre de Sá, 280  
Apto 201  
Tubarão, SC  
CEP: 85875-000  
thaisapnandi@gmail.com

## INTRODUÇÃO

A duplicidade do sistema coletor é responsável pela maioria das anomalias causadas na pelve renal e ureter. Ocorre em 1% a 2% da população, sendo mais frequente no sexo feminino.<sup>1</sup> O ureter duplicado surge após uma divisão do broto uretérico, sendo que o broto superior está associado com o polo renal superior e o broto inferior com o polo renal inferior. A duplicação pode ser completa ou parcial. Na completa, geralmente, tem-se dois sistemas pélvicos e dois ureteres. Em geral, essa duplicidade obedece a Lei de Weigert - Meyer, a qual explica que o ureter responsável por drenar o polo superior do rim se insere mais medial e distal na bexiga, em relação ao ureter que drena o polo inferior do rim, sendo este, mais lateral e superior. O ureter que drena o polo superior possui maior possibilidade de desembocar de forma anômala.<sup>2</sup> Nas meninas o ureter pode desembocar na vagina ou útero e nos meninos pode se localizar na uretra posterior, ductos ejaculatórios ou epidídimo. Na duplicação parcial os dois ureteres se unem antes de alcançar a bexiga.<sup>3</sup>

Nesse contexto, a duplicidade do ureter pode ser encontrada em pacientes assintomático. Entretanto, pode ser causa de infecções recorrentes do trato urinário, incontinência e urolitíase.<sup>3</sup> O diagnóstico dos pacientes sintomáticos é feito na infância, sendo muito menos comum detectar a duplicidade nos pacientes adultos. Os exames de imagem que podem ser utilizados para diagnóstico são a ultrassonografia, cistouretrografia miccional (VCUG) e a tomografia computadorizada com o sistema MDCT (técnica de varredura rápida com avaliação 3D).. O tratamento é cirúrgico nos pacientes sintomáticos, para solucionar a incontinência e possíveis ITUs, e, assim, prevenir outras complicações<sup>4</sup>.

## RELATO CASO

Paciente do sexo feminino, casada, 38 anos, natural e procedente de Criciúma- SC. Refere que desde a infância apresenta perda involuntária contínua de urina, sem qualquer fator desencadeante. Com troca de 5 a 6 absorventes noturnos

por dia. Nos últimos 20 anos estava realizando fisioterapia e em uso do antagonista muscarínico, porém não obteve resultados positivos. Paciente nega comorbidades. Teve dois filhos, sem intercorrência durante os partos cesarianos. Relata que na última gestação – há um ano – apresentou três infecções urinárias, sendo feito uso de Ciprofloxacino e Amoxicilina. No exame físico não apresentou quaisquer anormalidades.

Foi solicitado Uroressonância Magnética que demonstrou duplicação do sistema pielocalicinal do rim direito, sendo a maior parte da drenagem renal realizada pela pelve inferior. Leve ectasia da pelve que drena o polo superior, individualizados os ureteres até o terço médio/ distal, onde aparentemente ocorre fusão dos mesmos, com junção uterovesical única e simétrica em relação ao lado contralateral.

Pelos achados da Uroressonância Magnética, foi optado por solicitar uma Urotomografia, a qual evidenciou duplicidade completa do sistema coletor à direita, com ectasia pielocalicinal dos grupamentos superiores e implantação vaginal do ureter correspondente. (Figura 1)

Paciente foi submetida a Nefroureterectomia de ureter duplicado por via laparoscópica. Foi realizado a dissecação da pelve renal e identificado o pedículo renal do rim atrófico duplicado, o qual estava adjunto ao polo superior do rim normal. Cirurgia sem intercorrências, paciente manteve-se estável e recebeu alta hospitalar após 2 dias do procedimento.

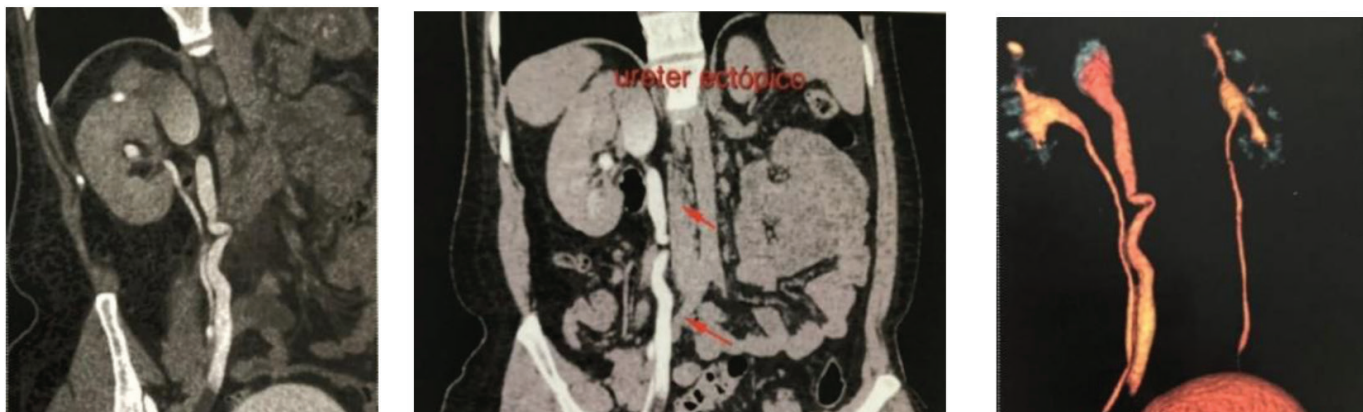## DISCUSSÃO

Um terço de todas as malformações congênicas são encontradas no sistema urogenital e predis põem o rim a pielonefrite, hipertensão e litíases secundárias.<sup>5</sup>

O diagnóstico de uma ectopia do sistema renal deve ser realizado na infância, visto que à medida que o paciente se torna mais velho, outras causas são mais predominantes, fazendo com que o diagnóstico de ureter ectópico seja esquecido e atrasado.<sup>6</sup> Em todos os casos a necessidade de exames de imagem são obrigatórios. A ultrassonografia renal e urografia excretora quase nunca podem detectar uma inserção ectópica, por não fornecerem informações necessárias da anatomia. Nesse caso, deve-se optar por uma tomografia computadorizada com contraste ou urografia por ressonância magnética.<sup>5</sup>

O tratamento dos pacientes sintomáticos é cirúrgico e influenciado pelo grau de anomalia e função renal preservada. Ureteroureterostomia ou reimplante ureteral é a escolha para ureter ectópico com boa preservação do parênquima renal. Já a nefroureterectomia parcial tem-se quando há uma ectopia ureteral com um mal funcionamento renal.<sup>6</sup>

FIGURA 1



Fonte: Arquivo Pessoal.

## CONCLUSÃO

Como diagnóstico diferencial de incontinência urinária as malformações do sistema urinário devem ser lembradas, para que se possa fazer o diagnóstico correto e precoce dessa patologia.

## REFERÊNCIAS

1. Maranhão COM, Miranda CMNR, Santos CJJ, Farias LPG, Padilha IG. Anomalias congênitas do trato urinário superior: novas imagens das mesmas doenças. *Radiologia Brasileira*. 2013; 46 (1), 43-50. DOI:10.1590/S0100-39842013000100013
2. Norman DR. Overview of congenital anomalies of the kidney and urinary tract (CAKUT). UpToDate
3. Bindhu S, Venunadan A. Bilateral Complete Duplication of the Ureters: A Case Report. *Recent Research in Science and Technology*. 2011, 3(2): 117-118.
4. Croitoru S, Gross M, Barneir E. Duplicated Ectopic Ureter with Vaginal Insertion: 3D CT Urography with IV and Percutaneous Contrast Administration. *AJR* 2007; 189:w272-w274. DOI:10.2214/AJR.05.1431.
5. Noronha L, Reichert A, Martins VDM, Sampaio GA, Cat I, et al. Estudo das malformações congênitas do aparelho urinário: análise de 6.245 necropsias pediátricas. *Jornal Brasileiro de Patologia e Medicina Laboratorial*. 2002 Nov 06; 39 (3): 237-243.
6. Demir M, Çiftçi H, Kiliçarslan N, Gumus K, Ogur M, et al. A case of an ectopic ureter with vaginal insertion diagnosed in adulthood. *Turkish Journal of Urology*. 2015. 41(1): 53-5. DOI:10.5152/tud.2014.81567.

# Plástica Total do Pênis no Tratamento de Doença de Paget Extramamária

**Aline Morais Moreira<sup>1</sup>, Cecília Almeida e Amaral Faria<sup>1</sup>, Bárbara Carmita da Silva Silveira<sup>1</sup>, Tieme Goecking Hanaoka<sup>1</sup>, Denise Sena Veloso<sup>2</sup>, Denny Fabrício Magalhães Veloso<sup>2\*</sup>.**

Universidade Federal de São João Del-Rei - Campus Centro-Oeste em Divinópolis

1) Acadêmicas de Medicina da Universidade Federal de São João Del-Rei - Campus Centro-Oeste em Divinópolis, MG.

2) Professores da Universidade Federal de São João Del-Rei - Campus Centro-Oeste em Divinópolis, MG.

**Correspondência\*:** Av. Getúlio Vargas, 840  
8º Andar, Centro  
Divinópolis, MG  
CEP: 35500-024  
E-mail: denny@ufsj.edu.br

## RESUMO

A Doença de Paget extra mamária (DPEM) é uma afecção incomum no pênis e o tratamento cirúrgico é uma das principais opções terapêuticas. Este trabalho descreve o tratamento desta doença em paciente de 87 anos submetido à ressecção ampla da pele acometida e demonstra um tipo de reconstrução, num segundo tempo, com retalho cirúrgico. Este tipo de retalho utilizado pode ser útil em outras afecções penianas em que haja extensa perda cutânea.

## INTRODUÇÃO

A Doença de Paget caracteriza-se por um adenocarcinoma de crescimento lento das glândulas apócrinas, que pode se apresentar de forma primária ou acompanhar outras neoplasias malignas.<sup>1</sup> Sua incidência é baixa, cerca de 0,11 por 100.000 pessoas/ano, com maior acometimento no sexo feminino.<sup>2</sup>

O diagnóstico definitivo requer biópsia da lesão suspeita que geralmente é indicada após falha terapêutica de afecções fúngicas ou outras causas de dermatite. A prevalência baixa faz com que não haja uma opção de tratamento bem estabelecida. O objetivo deste trabalho é fazer uma revisão de literatura e apresentar os resultados de uma opção terapêutica cirúrgica para a DPEM no pênis.

## RELATO DE CASO

O senhor A.R. de 87 anos, leucodérmico, com diagnóstico de DPEM em biópsia incisional no pênis após tratamento clínico por 6 meses, foi referenciado para serviço de Uro-Oncologia. A lesão se caracterizava por placa eritematosa, descamativa, não furfurácea, não pruriginosa atingindo toda a pele do corpo peniano e ainda, contiguamente, uma área pubiana de 3x3 cm (Fig. 1-a). O paciente foi submetido à ressecção completa da lesão com margem de 1cm e sutura primária da ferida cirúrgica. A glândula foi exteriorizada lateralmente, por contra-incisão, em trajeto superficial no tecido subcutâneo com cuidado de dissecar este espaço mantendo-se a espessura de 1 cm de gordura (Fig. 1-b,c). Foi mantido cateter vesical de demora 16 Fr por 7 dias, mas devido a episódio de retenção urinária, um novo cateter foi mantido por mais 3 semanas. Após quatro meses, foi realizada a reconstrução do pênis com retalho do tecido subcutâneo que envolveu o corpo peniano (Fig. 2-a, b,c). A largura do retalho foi obtida a partir da medida da circunferência da glândula, com acréscimo de 50% desta medida em função da espessura do tecido celular subcutâneo. O comprimento do retalho foi obtido com incisão a partir da glândula até a base do pênis, cobrindo toda a sua extensão. É importante ressaltar o sucesso do retalho depende

da espessura do tecido subcutâneo definida no primeiro ato operatório, como 1 cm. Não houve recidiva local no acompanhamento pós-operatório atual depois de 3 anos.

## DISCUSSÃO E REVISÃO DE LITERATURA

A busca na base de dados PubMed encontrou 17 artigos com os termos Extra mammary, Paget disease; Penile disease e Reconstructive surgical procedures. A DPEM é considerada um adenocarcinoma de crescimento lento das glândulas apócrinas de ocorrência mais comum na vulva, na região perianal, no escroto, no pênis e na axila e mais comum em indivíduos brancos com idade entre 45 e 75 anos. A DPEM de localização escrotal e peniana tem um início mais tardio, como no caso relatado.<sup>1,3</sup>

As lesões são insidiosas, de curso indolente, inespecíficas, multifocais, surgem como placas eritematosas bem circunscritas, leucoplasias, máculas hiperpigmentadas ou hipopigmentadas. Crostas, descamação, ulceração e sangramento podem ser observados. A maioria dos pacientes apresenta prurido e cerca de 10% são assintomáticos.<sup>2</sup> Devido à apresentação clínica, a DPEM penoscrotal pode ser diagnosticada erroneamente como eczema penoscrotal ou dermatite.<sup>3</sup> Neste caso clínico, o diagnóstico foi conclusivo após 6 meses de tratamento ao se indicar biópsia.

Ocasionalmente, as lesões invadem a derme com potencial para metástase à distância e pior prognóstico.<sup>2</sup> A suspeita de doença invasiva ocorre ao se perceber nódulos duros, massas palpáveis ou linfadenopatia. Em função disso, a ressecção cirúrgica tem sido o tratamento de escolha, reservando para segunda linha as alternativas de radioterapia, a quimioterapia, laser ou creme Imiquimod.<sup>1,4,5,6</sup>

A amputação do pênis interfere gravemente na qualidade de vida e não propicia melhores resultados que a ressecção cutânea.<sup>7</sup> De modo que a técnica apresentada neste trabalho permitiu a ressecção completa com bons resultados estéticos sem recorrência no médio prazo.

Nos últimos anos, os principais métodos para a reconstrução de defeitos penoescrotais após a excisão local, com margem idealmente de 1 cm, incluem enxerto de pele de espessura parcial, retalhos escrotais locais, retalhos rotatórios e fechamento primário.<sup>3,8</sup> Os defeitos da pele penoscrotal no pós-operatório podem ser tratados com várias opções cirúrgicas, dependendo do tamanho do defeito da pele. O fechamento direto da ferida é a melhor escolha para pequenos

defeitos, como a doença de Paget no escroto. Para defeitos de tamanho intermediário, em que a síntese primária não seja viável, podem ser usados retalhos de pele locais, incluindo retalhos de rotação e retalhos de transposição. Para grandes defeitos da pele, como no caso em questão, podem ser usados retalhos radiais ou a técnica descrita neste trabalho.<sup>9,10</sup>

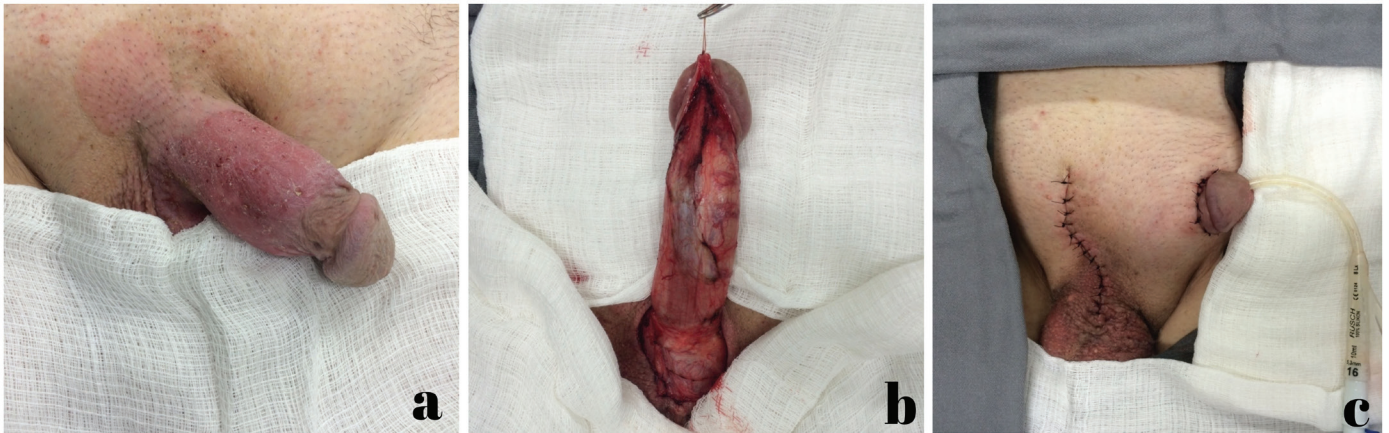Os retalhos cirúrgicos são importantes para a viabilidade funcional da genitália masculina. O domínio técnico do especialista permite não apenas o tratamento de doença rara, mas pode fazer parte do arsenal terapêutico-cirúrgico em trauma genital ou mesmo nas infecções, como na Gangrena de Fournier. O tratamento da Gangrena de Fournier baseia-se, dentre outros fatores, na abordagem cirúrgica com manejo complexo e, muitas vezes, demanda desbridamento extenso. O emprego de retalhos pode ser uma alternativa nesses casos.<sup>4</sup>

## CONCLUSÃO

Para o caso clínico apresentado, a técnica empregada neste trabalho mostrou ser a mais adequada dentre as diversas opções na literatura. A ressecção ampla minimiza os riscos de disseminação da doença, com efeito em melhor prognóstico. Por outro lado, isto poderia comprometer os aspectos funcionais e estéticos da genitália, o que foi atenuado pelo retalho descrito. Esta reconstrução também poderia ser útil em outras afecções com grandes ressecções genitais de ordem traumática ou infecciosa.

**FIGURA 1**

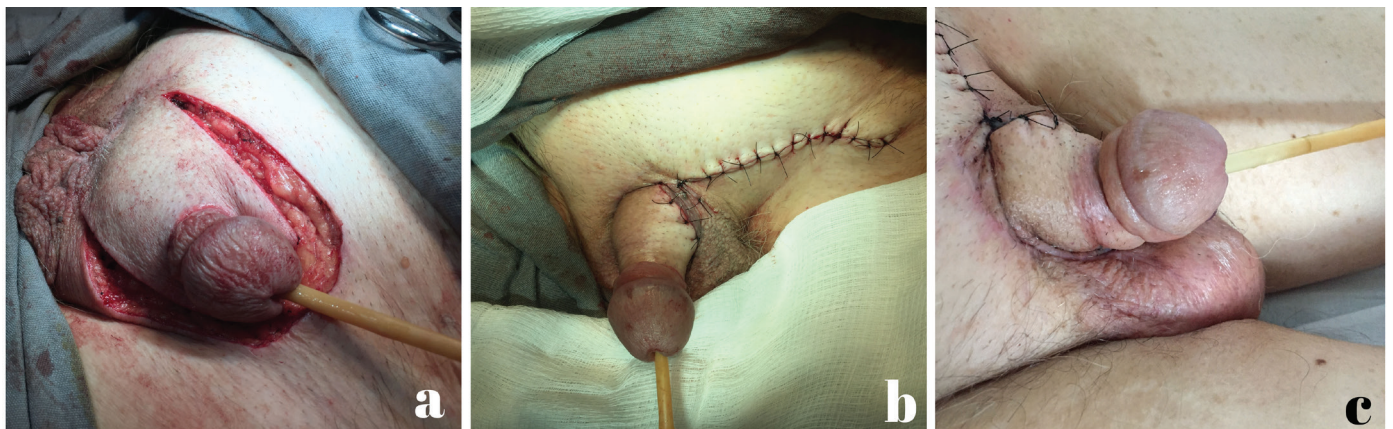Doença de Paget Extra mamária (a) com ressecção ampla (b) e síntese primária com tunelização de corpo cavernoso e exteriorização da glândula a esquerda (c).



Fonte: Arquivo Pessoal.

**FIGURA 2**

Retalho (a) para reconstrução genital de ampla ressecção em caso de Doença de Paget Extra mamária, com resultado estético imediato (b) e duas semanas após a cirurgia (c).



Fonte: Arquivo Pessoal.

## REFERÊNCIAS

1. Lorenzo, RS; Ruíz, GM; Vega, CM. Revisión de la literatura sobre la enfermedad de Paget extra mamaria primaria en escroto: a propósito de un caso. *Revista argentina de dermatología*. 2018 [acesso em 2019 jun 05]; 99(4)[4] Disponível em: [www.rad-online.org.ar](http://www.rad-online.org.ar)
2. St. Claire, K., Hoover, A., Ashack, K., & Khachemoune, A. Extra mammary Paget disease. *Dermatology Online Journal*. 2019 [acesso em 2019 jun 05]; 25(4)[12]. Disponível em: [www.escholarship.org](http://www.escholarship.org)
3. Chen Q, Chen YB, Wang Z, Cai ZK, Peng YB, Zheng DC, Ma LM, Yao HJ, Zhou J. Penoscrotal extra mammary Paget's disease: surgical techniques and follow-up experiences with thirty patients. *Asian journal of andrology*. 2013 [acesso em 2019 jun 05]; 15(4): 508–512. Doi:10.1038/aja.2013.27
4. Mehl AA, Filho DCN, Mantovanill LM, Grippall MM, Berger R, Krauss D, et al. Manejo da gangrena de Fournier: experiência de um hospital universitário de Curitiba. *Revista do Colégio Brasileiro de Cirurgiões*. 2010 [acesso em 05 de junho de 2019]; 37(6)[6]. Doi: 10.1590/S0100-69912010000600010
5. Wells MJ, Taylor RS. Mohs Micrographic Surgery for Penoscrotal Malignancy. *The Urologic Clinics of North America*. 2010 [acesso em 05 de junho de 2019]; 37(3):403-409. Doi:10.1016/j.ucl.2010.04.012
6. Peng X, Qian W, Hou J. 5-aminolevulinic acid (5-ALA) fluorescence-guided Mohs surgery resection of penile-scrotal extra mammary Paget's disease. *IRCA-BSSA*. 2017. 11(5):595-599. Doi:10.5582/bst.2017.01224.
7. Lili L, Wang C, Wei M, Huang Q, Wei L, Pan N, et al. Mohs micrographic surgery combined local flaps in treatment of EMPD: A retrospective case. *Wiley [Internet]*. 20 jul. 2018; 31(5):1-4. Doi:10.1111/dth.12663.
8. Lloyd J, Flanagan AM. Mammary and extra mammary Paget's disease. *Journal of Clinical Pathology*. 2000; 53:742-749. [acesso em 2019 jun 24]. Doi: 10.1136/jcp.53.10.742
9. Xu XY, Shao N, Qiao D, Li Q, Yin JC, Hua LX, et al. Reconstruction of defects in 11 patients with penile Paget's diseases with split-thickness skin graft. *International Urology And Nephrology*. 2013 [acesso em 2019 jun 24]. 45(2):413-420. Doi: 10.1007/s11255-013-0396-0.
10. Ahn DK, Kim SW, Park SY, Kim YH. Reconstructive Strategy and Classification of Penoscrotal Defects. *Elsevier BV. Urology*. 2014 [acesso em 2019 jun 24]. 84(5):1217-1222. Doi: 10.1016/j.urology.2014.06.023

# Adenocarcinoma Uretral em Paciente do Sexo Feminino: Relato de Caso

Jacob, R.S.C.<sup>1</sup>; Vidigal, F.E.C.<sup>2</sup>; Nascimento, V.A.M.<sup>3</sup>; Ferreira, L.B.<sup>3</sup>; Lima, A.L.<sup>3</sup>; Miareli, F.<sup>3</sup>; Pereira, I.C.<sup>3</sup>

Universidade José do Rosário Vellano - Unifenas BH -MG

1) Docente, especialista em Urologia no Instituto de Previdência dos Servidores do Estado de Minas Gerais - IPSEMG

2) Médico, residente de Urologia no Instituto de Previdência dos Servidores do Estado de Minas Gerais - IPSEMG;

3) Acadêmico de Medicina do 9º período da Universidade

**Correspondência\*:** Rua K, 350  
Colorado  
Contagem, MG  
Email: victoradmnasci@gmail.com

## INTRODUÇÃO

A neoplasia de uretra é uma rara comorbidade responsável por menos de 1% dos tumores genitourinários<sup>1,2</sup> e acomete principalmente indivíduos maiores que 75 anos,<sup>3</sup> sendo mais comum no sexo masculino.<sup>2</sup> O tumor de uretra pode ser classificado como carcinoma urotelial (54% a 65%), seguida por carcinoma de células escamosas (16% a 22%) e adenocarcinoma (10% a 16%), independente do sexo.<sup>1,4,5,6</sup> O adenocarcinoma de uretra é o terceiro tipo histológico mais comum em homens e o segundo em mulheres.<sup>1,3</sup>

Em mulheres pode cursar com infecções recorrentes do trato urinário; sintomas miccionais irritativos, dor perineal, suprapúbica ou uretral, além de manchas uretrais e vaginais ou dispareunia. O esvaziamento obstrutivo e a hematúria são sintomas relativamente frequentes nos casos de neoplasia uretral,<sup>4,7</sup> assim como pode ocorrer a presença de massa vaginal / pélvica anterior palpável.<sup>8</sup>

O objetivo deste relato é demonstrar um caso de adenocarcinoma uretral primário em mulher sem fatores de risco conhecidos, sua evolução agressiva e tratamento cirúrgico inicial.

## RELATO DE CASO

Paciente do sexo feminino, de 74 anos, proveniente de Governador Valadares - Minas Gerais. Foi encaminhada para um hospital referência na região metropolitana de Belo Horizonte após episódio de retenção urinária aguda e necessidade de cateterismo vesical de demora de difícil manejo devido a massa uretral.

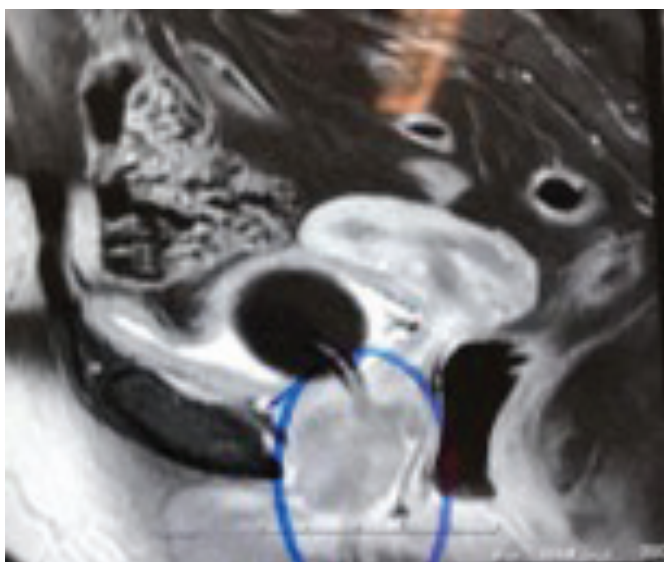
A paciente não usava medicações domiciliares, negava comorbidades prévias. Apresentava boa diurese até início dos sintomas miccionais obstrutivos, com boa função renal. Creatinina basal de 0,8 mg/dl, após sondagem vesical de demora. Realizado exame colpocitológico no mesmo dia após episódio de retenção urinária e sondagem vesical de demora, sendo o resultado negativo para células neoplásicas, além de apresentar colpíte atrófica. Foi, então, realizado ultrassonografia abdominal demonstrando esteatose hepática leve, hidronefrose moderada à direita, repleção vesical acentuada e um intenso meteorismo intestinal.

Em encaminhamento feito do hospital de origem, foi

relatado sondagem vesical de difícil manejo devido a massa macroscopicamente neoplasia e obstrução da luz uretral. Paciente manteve-se com sonda de demora até realização de ressonância nuclear magnética de abdome e pelve na cidade de origem, que demonstrou cistos renais simples bilaterais e sem sinais de implante secundário. Além disso, demonstrou massa periuretral mediana. (Figura 1).

**FIGURA 1**

Ressonância nuclear magnética de abdome e pelve com presença de nodulação/neoplasia periuretral mediana.



Fonte: Arquivo Pessoal.

Diante desse quadro foi encaminhada para Belo Horizonte para seguir propedéutica. No exame físico foi possível palpar massa em contato com a parede anterior da vagina, sem acometimento da mucosa vaginal. (FIGURA 2). Após avaliação inicial, foi indicado biópsia uretral por ressecção transuretral. Cistoscopia sem sinais de invasão vesical. Exame anatomopatológico da biópsia, demonstrou adenocarcinoma moderadamente diferenciado, invasor e com focos que levantaram a possibilidade de origem intestinal. Solicitado imuno-histoquímica que demonstrou adenocarcinoma com diferenciação intestinal, favorecendo sítio primário para esta neoplasia e com sinais de margem comprometida. No mesmo dia repetiu-se o colpocitológico, sendo negativo para células neoplásicas.

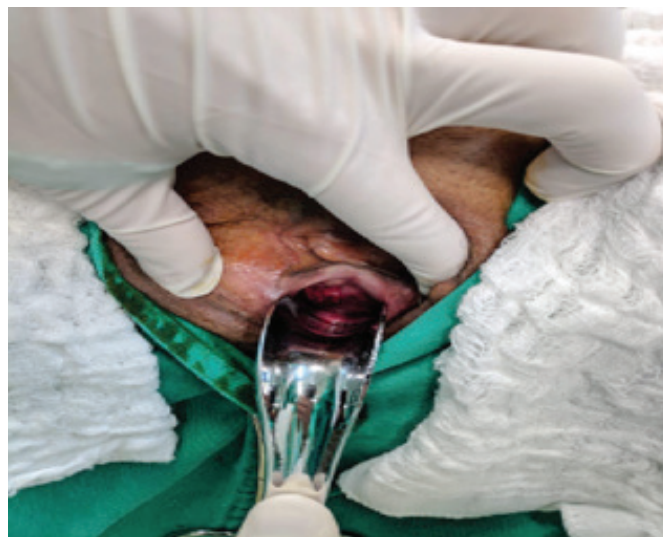A seguir, foi realizada colonoscopia, que evidenciou diverticulose e pólipos colônicos, realizada a polipectomia. A análise anatomopatológica foi compatível com pólipo

serrilhado com margem lateral comprometida e profunda livre, e adenoma túbulo viloso com atipias citológicas de baixo grau. Não foi realizada endoscopia digestiva alta.

Em discussão, levantou hipótese de tratamento cirúrgico, levando em consideração a histologia compatível com adenocarcinoma invasor da bexiga e uretra e, além disso, margem cirúrgica uretral comprometida na biópsia. Em discussão, levantou hipótese de tratamento cirúrgico, levando em consideração a histologia compatível com adenocarcinoma invasor da bexiga e uretra e, além disso, margem cirúrgica uretral comprometida na biópsia. Realizou-se tratamento cirúrgico (FIGURA 3) em que se optou por cistectomia por laparotomia, uretrectomia por via vaginal, associado a salpingohisterooforectomia bilateral mais linfadenectomia pélvica bilateral estendida até bifurcação da artéria ilíaca comum. Reconstrução urinária a Bricker (Figura 4), com segmento de íleo. Não houve intercorrências durante o período pré-operatório e pós-operatório, recebendo alta em boas condições clínicas.

**FIGURA 2**

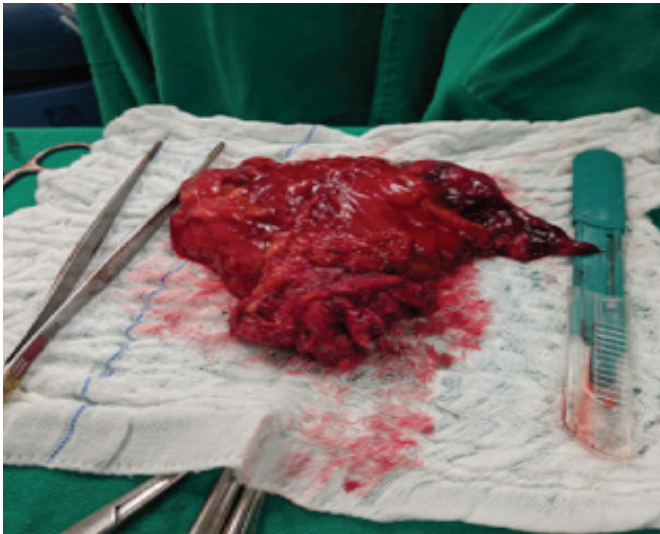
Massa palpável em parede anterior da vagina.



Fonte: Arquivo Pessoal.

**FIGURA 3**

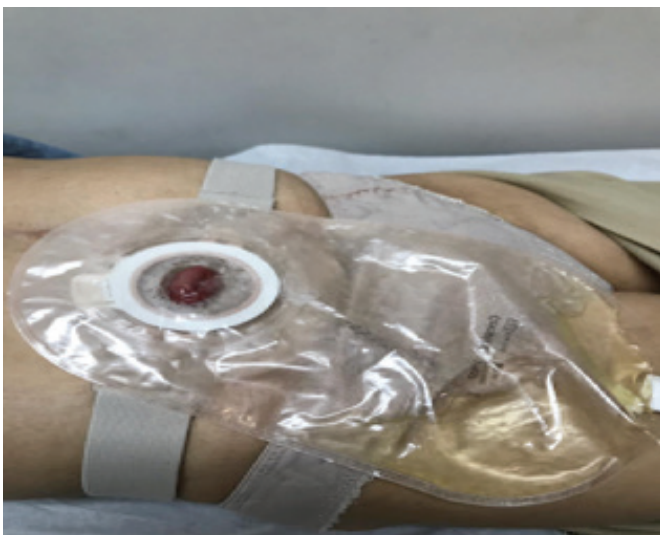Salpingo histero oferectomia bilateral



Fonte: Arquivo Pessoal.

**FIGURA 4**

Reconstrução urinária a Bricker



Fonte: Arquivo Pessoal.

A paciente foi encaminhada à oncologia para acompanhamento e avaliação de terapia adjuvante. A análise anatomopatológica e imuno-histoquímica da peça cirúrgica observou-se presença de infiltração por adenocarcinoma moderadamente diferenciado que pode ser primário da bexiga (uracal ou não uracal), sendo imprescindível a correlação clínico-radiológica, expressão CDX2 e SATB2. Já na tomografia de tórax, abdome e pelve solicitada durante acompanhamento pós operatório pela equipe de oncologia, não foi observada a presença de metástases. Devido à ausência de comprometimento linfonodal e a baixa performance clínica, a oncologia não optou pela realização de quimioterapia ou radioterapia adjuvante.

A paciente retornou à urologia em que foi indicada a realização de uma ressonância de controle que não detectou alterações significativas junto às alças intestinais, demonstrando apenas aspectos sugestivo de implantes secundários junto ao assoalho pélvico. A paciente segue em acompanhamento no ambulatório de urologia e de oncologia, com retorno programado para três meses.

## DISCUSSÃO

A neoplasia de uretra é uma rara comorbidade responsável por menos de 1% dos tumores genitourinários<sup>1,2</sup> e acomete principalmente indivíduos com mais de 75 anos,<sup>3</sup> sendo mais comum no sexo masculino.<sup>2</sup>

O adenocarcinoma de uretra é o terceiro tipo mais comum em homens e o segundo em mulheres.<sup>1,3</sup> Os dois subtipos histológicos primários de adenocarcinoma da uretra são o mucinoso (“intestinal”) e o tipo de célula clara,<sup>7,9</sup> sendo que este tem o melhor prognóstico entre os cânceres uretrais.<sup>10</sup>

A etiologia dos adenocarcinomas da uretra permanece incerta. Alguns autores sugerem que os adenocarcinomas uretrais nas mulheres se originam nas glândulas peri-uretrais de Skene, que é um homólogo da próstata.<sup>5</sup> Sabe-se que os fatores de risco associados ao desenvolvimento da neoplasia podem ser: estenose uretral, irritação crônica por cateterismo ou infecções recorrentes do trato urinário, divertículo uretral, inflamação crônica, doença sexualmente transmissível com vírus do papiloma humano (HPV), radioterapia prévia e tabagismo.<sup>7,10,11</sup>

O diagnóstico de um tumor uretral pode ser retardado devido a sintomas vagos e inespecíficos.<sup>9</sup> É descrito que, devido à anatomia feminina, as mulheres têm um risco aumentado de diagnóstico tardio.<sup>5</sup> A ressonância magnética

(RM) é a modalidade de imagem escolhida para avaliação da doença uretral e periuretral,<sup>6</sup> como foi realizada na paciente. A cistoureteroscopia e a biópsia são integrantes para confirmar o diagnóstico, estabelecer a histologia e o grau, determinar a extensão local do câncer, a localização e invasão uretral, assim como invasão vesical ou neoplasia primária vesical associada.<sup>7</sup> Um grande desafio é diferenciar o adenocarcinoma uretral primário de uma possível metástase de adenocarcinoma de origem colônica. Nesses casos é mandatório a avaliação intestinal com colonoscopia,<sup>10</sup> o que foi realizado na paciente descrita.

O tratamento do adenocarcinoma uretral consiste em cirurgia, que pode ser uma uretrectomia parcial ou radical e depende do estágio tumoral e da localização anatômica<sup>4,7,8</sup> e frequentemente resulta em grande cirurgia com exenteração pélvica.<sup>5</sup> A radioterapia, a quimioterapia e a braquiterapia são opções e, em muitos casos, uma combinação destas se faz necessária junto à cirurgia.<sup>4,7,8</sup>

Nas mulheres se recomenda a remoção completa da uretra com ampla margem de tecido periuretral e do músculo bulbocavernoso até o colo da bexiga e osso pélvico, sendo necessária a utilização de urostomia suprapúbica ou bolsa para o desvio urinário, realizada na paciente. A uretrectomia parcial está associada a uma taxa de recorrência de 60% e diminuição da sobrevida.<sup>2</sup>

A sobrevida é melhor em homens com tumor uretral primário.<sup>12</sup> Dada a curta uretra encontrada na mulheres, uma doença já agressiva tem chances consideráveis de extensão local e de desenvolver complicações.<sup>5</sup> Sabe-se, que o acompanhamento do paciente com tumor uretral primário ainda carece de investigação devido a sua raridade.<sup>13</sup>

## CONCLUSÃO

O adenocarcinoma de uretra é uma forma rara de neoplasia uretral. Tem comportamento agressivo e geralmente diagnosticado em estágios mais avançados. Dessa forma, mesmo com a raridade do tumor, deve-se aventar como diagnóstico diferencial em casos de retenção urinária aguda infravesical.

## REFERÊNCIAS

1. Aleksic I, et al. Primary urethral carcinoma: A Surveillance, Epidemiology, and End Results data analysis identifying predictors of cancer-specific survival. *Urol Ann.* 2018;10(2):170–174
2. Janisch F, et al. Current Disease Management of Primary Urethral Carcinoma. *Eur Urol Focus.* 2019;
3. Cowan NC, et al. EAU Guidelines on Primary Urethral Carcinoma. 2013;64:823–30.
4. Gustafson LW, Christiansen AG, Majeed H, Humaidan P. Nonspecific Symptoms in a Rare Case of Urethral Adenocarcinoma in a 58-Year-Old Female. *Case Rep Obstet Gynecol.* 2018;2018:9010246. Published 2018 May 23
5. Mujkanovic J, et al. Successful treatment of a 67-year-old woman with urethral adenocarcinoma with the use of external beam radiotherapy and image guided adaptive interstitial brachytherapy. *J Contemp Brachytherapy.* 2016;8(5):434–437.
6. Kim TH, et al. Clear Cell Adenocarcinoma of the Urethra in Women: Distinctive MRI Findings for Differentiation From Nonadenocarcinoma and Non-Clear Cell Adenocarcinoma of the Urethra. *American Roentgen Ray Society.* 2017; 20 (4): 110-744.
7. Dell'Atti L, Galosi AB. Female Urethra Adenocarcinoma. Department of Urology, University Hospital "Ospedali Riuniti". 2018; 16 (2):263-267.
8. Oluyadi F, Ramachandran P, Gotlieb V. A Rare Case of Advanced Urethral Diverticular Adenocarcinoma and a Review of Treatment Modalities. *J Investig Med High Impact Case Rep.* 2019;7
9. Rane SR, Ghodke AN, Vishwasrao S. Clear Cell Adenocarcinoma of Female Urethra. *J Clin Diagn Res.* 2017;11(7).
10. Fakhouri R, Gurgel R, Dias JMG, Vieira NF. Adenocarcinoma of the female urethra : a case report. 2016;(August):266–9.
11. Mehra R, et al. Primary urethral clear-cell adenocarcinoma: Comprehensive analysis by surgical pathology, cytopathology, and next-generation sequencing. *Am J Pathol.* 2014;184(3):584–91.
12. Bryce AH et al. Comprehensive Genomic Analysis of Metastatic Mucinous Urethral Adenocarcinoma Guides Precision Oncology Treatment: Targetable EGFR Amplification Leading to Successful Treatment With Erlotinib. *Clinical Genitourinary Cancer.* 2016; 15 (4): 34-727
13. EAU Guidelines. Edn. presented at the EAU Annual Congress Barcelona 2019.

# Cistite Enfisematosa: Relato de Caso e Revisão de Literatura

José Julio Sicard Hernández<sup>1,2</sup>, Rodrigo Spinola e Silva<sup>1,2</sup>, Júlia Duarte de Souza<sup>1,2</sup>, Juliano Alves Figueiredo<sup>3</sup>, Denilson Santos Custódio<sup>4</sup>, Hilário Antonio de Castro Júnior<sup>4</sup>.

1) Residentes de Urologia do Hospital Felício Rocho – Belo Horizonte, MG

2) Pós Graduação Feluma (Ciências Médicas, MG)

3) Professor de Cirurgia da Faculdade de Medicina da Universidade Federal de Minas Gerais, MG

4) Urologista do Hospital Felício Rocho – Belo Horizonte, MG.

**Correspondência\*:** Rua da Mata 205 Apt 2501 - Torre 2  
Vila da Serra  
Nova Lima, MG  
CEP 34006-086  
E-mail: souza.juliaduarte@gmail.com

## INTRODUÇÃO

Infecções do trato urinário são frequentes em todas as faixas etárias; predominam em mulheres de meia idade, sendo queixa comum no consultório médico.<sup>1</sup>

A cistite enfisematosa (CE) foi identificada pela primeira vez por Bailey em 1961, em exame de autópsia. É caracterizada pela presença de gás dentro ou ao redor da bexiga (por exemplo, na gordura perivesical), podendo se espalhar para os órgãos adjacentes. O gás é formado a partir da fermentação da glicose ou lactato pelas bactérias presentes na submucosa da bexiga<sup>2</sup>. Infecções formadoras de gás ou condições enfisematosas do trato urinário são potencialmente ameaçadoras à vida e exigem avaliação e manejo imediatos, uma vez que possuem uma taxa de mortalidade de até 7%.<sup>9</sup> Os microrganismos mais frequentemente relacionados a esta patologia são a *Escherichia coli* e a *Klebsiella pneumoniae*. O principal fator de risco envolvido em sua patogênese é o Diabetes Mellitus (DM). Outros fatores incluem: malformações anatômicas, uropatias

obstrutivas, imunossupressão, infecções urinárias recorrentes, bexiga neurogênica.<sup>3</sup> A cistite enfisematosa é mais comum no sexo feminino e idosos.<sup>1</sup>

É difícil determinar a incidência exata da doença, uma vez que são escassos os artigos publicados sobre o tema.<sup>10</sup>

A apresentação clínica é variada: pode ocorrer diagnóstico incidental em exames de imagem abdominais até sepse grave.<sup>9</sup> O presente artigo tem como objetivo relatar um caso de CE em homem diabético de 62 anos.

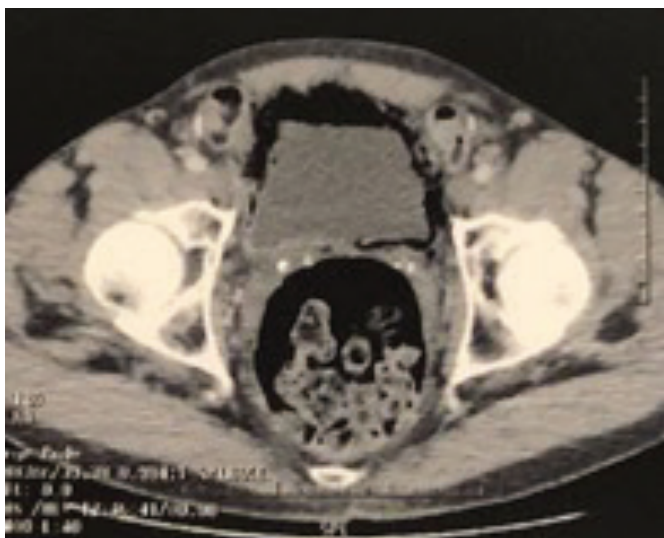## CASO CLÍNICO

Paciente do sexo masculino, 62 anos, diabético em consequência de pancreatectomia prévia, hipertenso e cardiopata. História prévia de Infarto Agudo do Miocárdio, nefrolitíase e

infecções urinárias recorrentes. Uso regular de aspirina, insulina, pancreatina. Sintoma inicial foi dor suprapúbica, além de urgência miccional, polaciúria, jato urinário intermitente e disúria. Exames de urina rotina com sinais de infecção do trato urinário, gram de gota de urina com crescimento de bastonetes gram negativos e urocultura com *E.coli* multissensível. Hemograma sem alterações, proteína C reativa de 178 mg/dl, glicemia de jejum de 326 mg/dl e hemocultura negativa. Além disso foi realizada tomografia computadorizada (TC) que mostrou presença de gás no interior da bexiga. Diagnosticado, portanto, quadro de cistite enfisematosa. (Fig. 1 e Fig. 2).

**FIGURA 1**

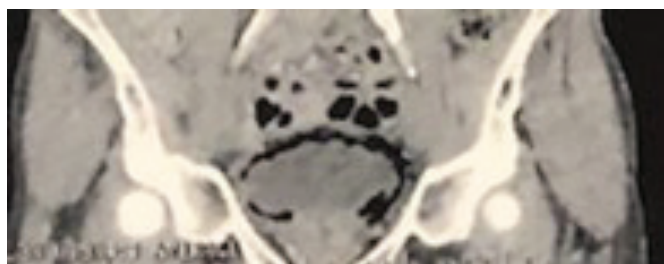
Cistite Enfisematosa, com presença de gás intravesical.



Fonte: Arquivo Pessoal.

**FIGURA 2**

Cistite Enfisematosa, com presença de gás intravesical



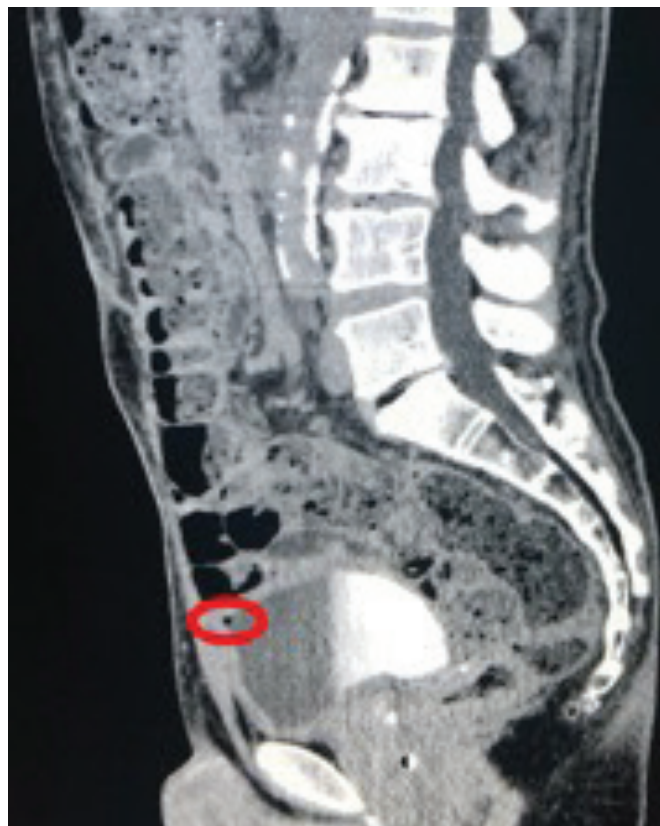Fonte: Arquivo Pessoal.

Foi iniciado tratamento oral com amoxicilina + ácido clavulânico 875 / 125mg (guiado por urocultura) por 14 dias. Retornou ao término deste período, com discreta melhora dos sintomas e queixa de pneumatúria. Foi solicitada uma nova revisão laboratorial, com achados semelhantes à primeira. Optado, então, por indicar internação hospitalar e início de antibioticoterapia intravenosa: Ertapenem 1 grama/dia por 14 dias.

O paciente evoluiu satisfatoriamente, com melhora total dos sintomas urinários, permanecendo afebril e em bom estado geral. Foi realizada TC de controle no 7º dia de internação, a qual mostrou resolução quase completa do enfisema, havendo apenas discreto achado de gás intravesical ao nível da cúpula da bexiga (Fig. 3 e Fig. 4). Recebeu alta no 14º dia de internação, após término do tratamento antimicrobiano, em bom estado geral, totalmente assintomático.

**FIGURA 3**

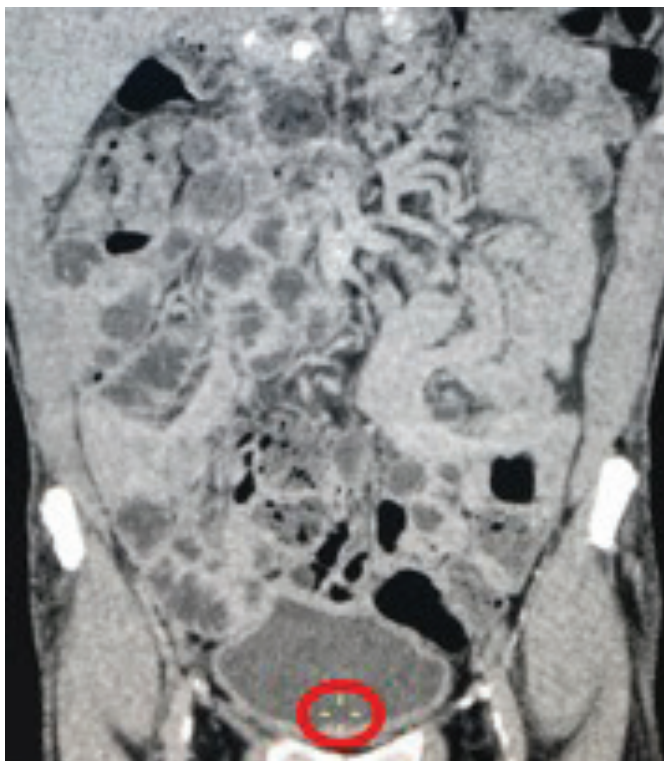
Tomografia de controle (gás residual).



Fonte: Arquivo Pessoal.

**FIGURA 4**

Cistite Enfisematosa, com presença de gás intravesical



Fonte: Arquivo Pessoal.

## DISCUSSÃO

Os dados epidemiológicos publicados a respeito da CE são escassos. Em um estudo publicado em 2015, foram relatados 165 casos, sendo as mulheres acometidas com maior frequência (na proporção 1,8:1) e a maior incidência na sexta e sétima décadas de vida<sup>1</sup>. Em outra metanálise, publicada em 2017, foram encontrados 136 casos de CE no período de 2007 a 2016.<sup>10</sup> Não há dados epidemiológicos desta doença publicados no Brasil.

O principal fator de risco associado à CE é o DM, cuja prevalência na população geral é estimada em 8,6%. Estudos apontam uma taxa 7 vezes maior na população acometida por CE; segundo Bailey, até 80% destes pacientes são diabéticos.<sup>11</sup> O mecanismo exato de formação de gás em infecções enfisematosas não é claro. Uma explicação proposta em pacientes diabéticos inclui a produção de CO<sup>2</sup> pela infecção por microrganismos que demonstram capacidade de formação de gás.

Isso é viabilizado pela fermentação da alta concentração de glicose na urina e nos tecidos, levando ao acúmulo de ácidos e, assim, diminuindo o pH local. Microrganismos formadores de gás produzem enzimas, que convertem os ácidos em CO<sup>2</sup> quando o pH é igual ou maior que 6. Como as infecções enfisematosas do trato urinário podem ocorrer em pacientes não diabéticos, tem sido proposto que a lactose urinária ou proteínas teciduais, como a albumina, também podem servir como substratos para a formação de gás.<sup>11</sup> Outra teoria sugere que uma resposta prejudicada do hospedeiro, envolvendo comprometimento vascular e catabolismo prejudicado dentro dos tecidos, predispõe à produção de gás.<sup>9</sup>

A maioria dos casos (mais de 50%) são causados por *Escherichia coli*, sendo o segundo agente mais frequente a *Klebsiella pneumoniae*. Outros patógenos comuns incluem: *Enterobacter sp*, *Staphylococcus aureus*, *Proteus mirabilis*, *Pseudomonas aeruginosa*, *Streptococcus sp* e fungos, como a *Candida*.<sup>8,10</sup>

No caso apresentado, o paciente era do sexo masculino, estava dentro da faixa etária de risco, além de ser diabético mal controlado (principal fator de risco para esse tipo de infecção). Além disso, o patógeno isolado em urocultura foi justamente a *E. coli*. Notamos, portanto, que o caso está de acordo com os dados epidemiológicos publicados.

A apresentação clínica da CE é inespecífica e variável, podendo incluir desde sintomas típicos de uma cistite minimamente sintomática a um cenário de peritonite e choque séptico. O principal sintoma, presente em até 80% dos casos, é a dor abdominal. Outros achados que podem estar presentes são disúria, hematuria, febre e, menos frequentemente, pneumaturia.<sup>9,10</sup> Vale ressaltar que, no caso exposto, o paciente apresentava como principal queixa a dor abdominal suprapúbica, além de sintomas típicos de cistite, evoluindo posteriormente com pneumaturia, o que também está de acordo com os dados encontrados na literatura.

Na maioria das vezes a CE tem evolução benigna, embora tenha uma mortalidade de 4-14%, podendo aumentar para 14 a 20% se estiver associada à pielonefrite enfisematosa.<sup>1,4</sup>

A Cistite enfisematosa pode ser diagnosticada por meio de exames radiológicos, visualização direta na cistoscopia, durante laparotomia ou mesmo em análise histopatológica de tecido proveniente de biópsia da bexiga ou autópsia. Na maioria dos casos, o diagnóstico é confirmado por exames radiológicos. A radiografia simples de abdome apresenta alta sensibilidade, porém seus achados podem ser confundidos

com gás retal, vaginite enfisematosa, gangrena gasosa do útero, entre outros. O exame de imagem de maior acurácia é a TC, que determina a extensão (e, portanto, a gravidade) da doença e os demais órgãos afetados. É importante ressaltar que a TC também pode auxiliar no diagnóstico diferencial com fístula vesicocólica, abscesso intra-abdominal, doença neoplásica adjacente ou outros.<sup>3,4,9,10</sup> A ultrassonografia, apesar de ter baixa sensibilidade (apenas 46,1%), também pode ser usada para o diagnóstico, pois permite a identificação de achados como o espessamento da parede vesical e presença de gás dentro do lúmen e parede do órgão. Não há informações específicas sobre o uso de ressonância magnética (RM) para o diagnóstico de CE. Na maioria dos casos (72%), o diagnóstico é realizado por meio de TC, seguida pela radiografia simples (27,2%), ultrassonografia (0,7%) e cistoscopia (0,4%).<sup>5,10,11</sup>

A avaliação histopatológica da bexiga pode demonstrar espessamento da parede e vesículas microscópicas preenchidas com gás na mucosa. O diagnóstico diferencial deve ser feito principalmente com fístulas enterovesicais e com lesões iatrogênicas após instrumentação do trato urinário.<sup>8</sup>

Pacientes com infecções enfisematosas devem ser manejados de forma mais agressiva, já que elas têm mortalidade superior à das infecções não enfisematosas. O tratamento de primeira linha consiste em antibióticos de largo espectro, drenagem da bexiga e controle glicêmico, além da correção de quaisquer comorbidades subjacentes. Assim, evita-se o surgimento de complicações como pielonefrite enfisematosa, necrose ou ruptura da bexiga e choque séptico. Apenas 10 a 13% dos casos requerem tratamento cirúrgico, que pode consistir em desbridamento, cistectomia parcial ou total, sendo esses casos atribuídos a pacientes que não respondem ao tratamento clínico ou aqueles com infecções necrosantes graves.<sup>7,9</sup> O paciente em questão foi inicialmente submetido ao tratamento antibiótico oral e, como não houve resposta completa, foi optado por internação hospitalar e antibioticoterapia parenteral. A conduta tomada está de acordo com a literatura, uma vez que alguns autores defendem a possibilidade de tratamento ambulatorial, desde que as condições clínicas do paciente permitam e a urocultura comprove tratar-se de patógeno sensível ao antibiótico oral.

A complicação mais frequente da CE é a pielonefrite enfisematosa, que apresenta maior morbidade e mortalidade (sendo esta de até 14%). Outras complicações descritas associadas a maior taxa de mortalidade são: translocação do gás para a veia cava inferior e/ou câmaras cardíacas, pneumonia por disseminação hematogênica, meningite, abscesso do psoas, entre outras, podendo deixar graves sequelas nos sistemas circulatório e nervosos desses pacientes.<sup>3</sup>

Felizmente, no caso apresentado, não houve complicações e o paciente recebeu alta no tempo previsto.

## CONCLUSÃO

A cistite enfisematosa é uma doença rara e pouco documentada. Deve ser suspeitada principalmente em pacientes diabéticos com infecção do trato urinário que não respondem ao tratamento padrão, ou quando associado a pneumatúria, desde que descartada a possibilidade de fístulas. O diagnóstico precoce e tratamento correto dessa doença são primordiais para evitar complicações e sequelas permanentes.

## REFERÊNCIAS

1. ARAMBURU, López; ANGEL, Miguel; RAMOS, Atilano. Cistitis Enfisematosa: caso clínico y breve revisión. *Rev. Arg. De Urol.* 2010, 75(3):164-6.
2. SIRVENT-PEDREÑO, Ana; ENRIQUEZ-ASCARZA, Ricardo; REDONDO-PACHÓN, Dolores. Cistitis Enfisematosa. *Servicio de Nefrología. Hospital General Universitario de Elche. Elche, Alicante. Nefrologia* 2013;33(1):134-54.
3. CLEVES, Diana María Cerquera et al. Cistitis enfisematosa: abordaje clínico y terapéutico. *Urología Colombiana*, 2016, 25 ( 1): p.46-49. Georg Thieme Verlag KG.
4. ARRANCUDIAGA, María; LUCAS, María et al. Cistitis enfisematosa. *Medicina Genral y de Familia*, 2019 vol. 7 (6): 258-60.
5. RUEDA, Dario Alvaro et al. Cistitis enfisematosa en un varón de 87 años. *Revista de La Facultad de Ciencias Médicas de Córdoba*, 2019, 76 ( 2):131-2.
6. HUDNALL, Matthew T. et al. A case of emphysematous cystitis and bladder rupture. *Urology Case Reports*, 2019, 24: 100860 - 3.
7. ABUSNINA, W. et al. Emphysematous cystitis. *Cleveland Clinic Journal Of Medicine*, 2019, 86 ( 1 ):10-1.
8. VILCHIS-CÁRDENAS, Marco A, et al. Cistitis enfisematosa clásica. *Rev Mex Urol* , 2010, 70 ( 6 ): 376-9. 2010.
9. THOMAS, Anil A., Emphysematous cystitis: a review of 135 cases. *Journal compilation 2007 bju international | 100, 17–20. Department of Radiology, Cleveland Clinic Foundation, Cleveland, OH, USA*
10. BANCER, M. et al. Cistite enfisematosa: um diagnóstico diferencial das infecções de trato urinário. *Arq. Catarin Med.* 2018, 47(3): 222-5.

# Tratamento de Estenose Ureteral Complexa, com as Técnicas de Psoas-Hitch e Retalho de Boari por Videolaparoscopia. Relato de Caso e Revisão da Literatura

Daniel Carvalho Ribeiro<sup>1</sup>, Abílio de Castro Almeida<sup>2</sup>, Pedro Ribeiro da Mota<sup>3</sup>, Marcus Vinicius Neto Pimentel<sup>4</sup>, Jason Lucas Sales Junior<sup>5</sup>, Maria Paula Navarro Varella<sup>6</sup>, Edson Augusto Prachia Ribeiro<sup>7</sup>

Hospital do Câncer de Muriaé – Departamento de Cirurgia. Faculdade de Medicina Unifaminas - Muriaé, MG.

- 1) Mestre pela Universidade Federal Fluminense, Uro-oncologista do Hospital do Câncer de Muriaé, MG.
- 2) Uro-oncologista do Hospital do Câncer de Muriaé, MG.
- 3) Urologista do Hospital do Câncer de Muriaé, MG.
- 4) Anestesista, TSA-SBA, do Hospital do Câncer de Muriaé, MG.
- 5) Residente de Cirurgia Oncológica do Hospital do Câncer de Muriaé, MG.
- 6) Acadêmica do Curso de Medicina da Unifaminas - Muriaé, MG.
- 7) Doutor pelo AC Camargo, Chefe do Serviço de Cirurgia Oncológica do Hospital do Câncer de Muriaé, Professor do Curso de Medicina da Unifaminas - Muriaé, MG.

**Correspondência\*:** Av. Cristiano Ferreira Varella, 555  
Bairro Universitário, Bloco 2  
Centro de Estudos  
Muriaé, MG  
CEP: 36880-000  
Email: carvalho\_daniel@id.uff.br

## INTRODUÇÃO

As causas mais comuns de estenose ureteral incluem lesão iatrogênica, compressão extrínseca, neoplásica, cálculos, distúrbios congênitos e idiopáticos.<sup>1,2</sup> Os procedimentos endoscópicos e laparoscópicos pélvicos complexos são em geral as principais causas das estenoses. A tuberculose geniturinária ainda é prevalente em países em desenvolvimento, incluindo o Brasil, e isso tem sido demonstrado como uma causa importante de estenose ureteral em cerca de 6% dos casos<sup>3</sup>. Estenoses ureterais menores podem ser tratadas através de uma abordagem endoscópica; contudo, a taxa de sucesso não é favorável em estenoses mais longas<sup>4</sup>. Tradicionalmente o manejo dos casos mais complexos é realizado por cirurgia reconstrutiva convencional, geralmente associada a uma

internação hospitalar prolongada, em comparação com métodos reconstrutivos minimamente invasivos. Este relato visa demonstrar o tratamento de uma estenose complexa por via minimamente invasiva.

## MATERIAIS E MÉTODOS

Apresentamos o caso de uma paciente de 50 anos. Submetida em outro serviço a cinco ureterorenolitotripsias para tratamento de um cálculo em pelve renal de 1,5 cm. Após o diagnóstico foi tentado manejo da estenose com método endoscópico de dilatação e cateter duplo J, porém sem

sucesso. A mesma foi encaminhada para o nosso serviço, após estadiamento da estenose com Uro-tomografia identificamos um estreitamento na transição do ureter médio para o distal em torno de 6,0 cm. Como tratamento Definitivo Optamos pela técnica do retalho de Boari laparoscópico transperitoneal, associado ao psoas-hitch.

## DISCUSSÃO

O reimplante do ureter por via laparoscópica foi relatado primeiro por Reddy e Evans em 1994<sup>5</sup>. A Execução da Técnica do Retalho de Boari associado ao psoas-hitch por via minimamente invasiva tem se mostrado como uma cirurgia desafiadora, com tempo operatório médio de 247 min, conforme relatado por Gözen et al.<sup>6</sup> Procedimentos realizados sem o emprego das técnicas acima foram significativamente mais curtos, pois duraram, em média, 156 min<sup>7</sup>. O retalho de Boari facilita a anastomose sem tensão no caso de estenoses ureterais maiores. Alguns estudos compararam o resultado entre tratamento cirúrgico aberto para estenose ureteral com psoas-hitch e retalho de Boari e os resultados foram comparáveis.<sup>8</sup>

Os melhores resultados são alcançados em pacientes adequadamente selecionados com técnicas cirúrgicas apropriadas baseadas em características da estenose. A obstrução recorrente é a complicação mais temida a longo prazo, e a maioria das recorrências são identificados no primeiro ano de cirurgia<sup>9</sup>. Apresentação clínica de pacientes com recorrência de estenose é consideravelmente variável devido ao lento desenvolvimento de estenose recorrente.

Por esse motivo, é necessário um amplo acompanhamento no primeiro ano pós-cirurgia para identificar a estenose ureteral recorrente por avaliação radiográfica do trato urinário superior. Se detectadas precocemente, podem responder inicialmente a intervenção por via endoscópica, portanto procedimentos endoscópicos devem ser indicados antes de optar pela intervenção cirúrgica.

## RESULTADOS

A cirurgia teve duração de 165 minutos com perda sanguínea estimada em 100 mL. Devido a extensa estenose, figura A, optamos em realizar o Psoas-Hitch, e em sequencia, incisão da bexiga com retalho vesical até a porção sadia do ureter, Figura B, implante de cateter duplo J para moldar o retalho, Figura C, anastomose do retalho vesico-ureteral de ponta a ponta foi realizada com suturas contínuas de

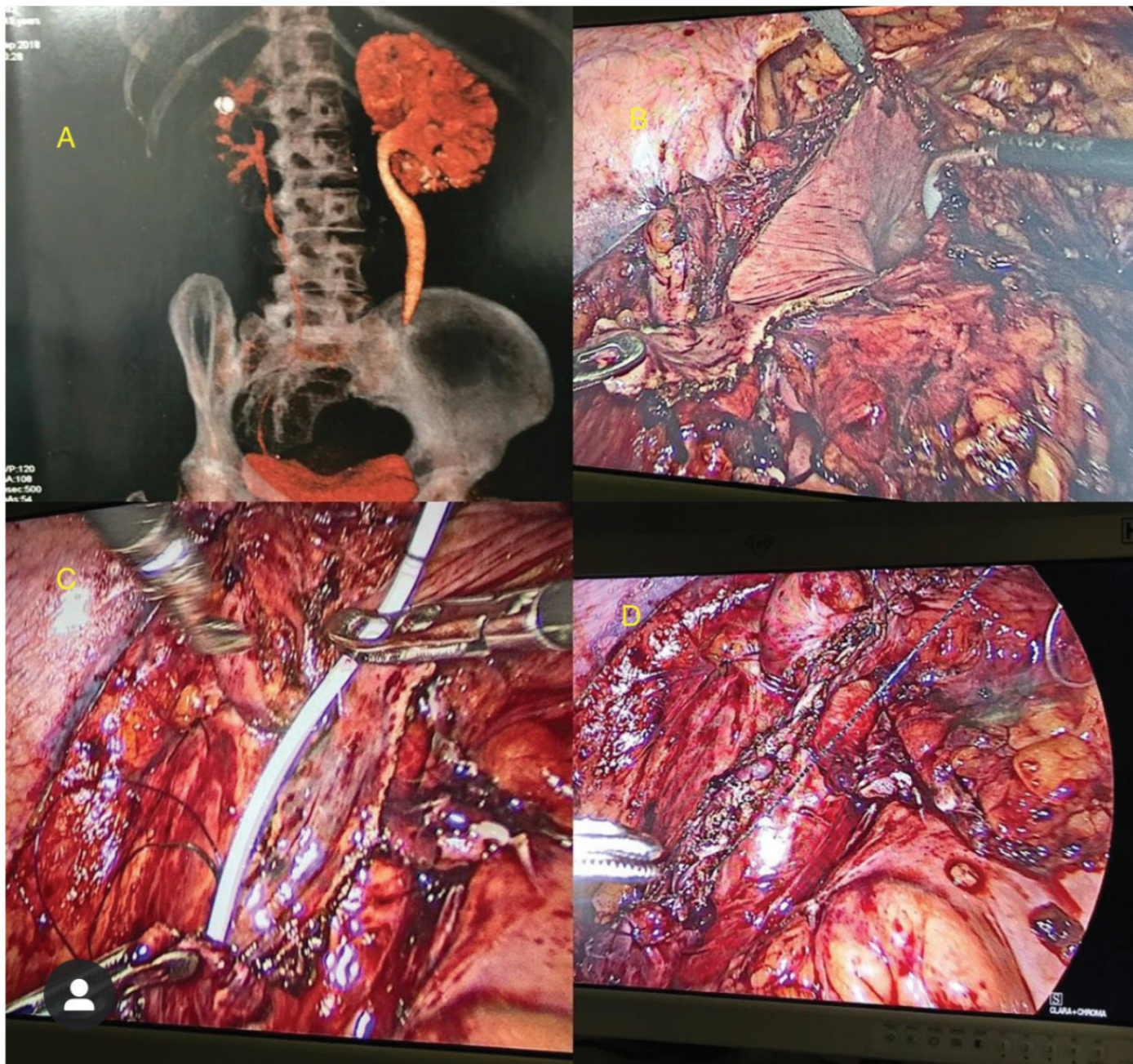
poliglactina 4.0, Figura D. No intraoperatório, não tivemos problemas significativos. A paciente recebeu alta três dias após a cirurgia. O cateter de Foley foi mantido por 10 dias; o stent ureteral foi deixado por quatro semanas. A resolução completa dos sintomas foi afirmada seis semanas após o procedimento.

## CONCLUSÃO

O retalho laparoscópico de Boari é viável, resolutivo e uma técnica minimamente invasiva segura para o tratamento de estenose ureteral complexa.

**FIGURA**

Figura A: Uro-tomo, evidenciando extensa estenose do ureter esquerdo.  
Figura B: Fixação da Bexiga por meio do Psoas-Hit, seguida de incisão da bexiga construção do retalho vesical.  
Figura C: Anastomose da parede posterior do ureter sadio com o retalho de Boari e introdução do cateter duplo J.  
Figura D: Aspecto final após tubulização do retalho de Boari.



Fonte: Arquivo Pessoal.

## REFERÊNCIAS

1. Romero V, Akpınar H, Smith JJ 3rd, Assimos DG. Changing patterns in iatrogenic ureteral injuries. *RevUrol* 2011;13:e179-83.
2. Rassweiler JJ, Gözen AS, Erdogru T, Sugiono M, Teber D. Ureteral reimplantation for management of ureteral strictures: A retrospective comparison of laparoscopic and open techniques. *EurUrol*2007;51:512-22.
3. Ministério da Saúde. [base de dados na internet] Incidência da tuberculose urogenital-[acesso em : 2011 Jun 6] Disponível em: [http://portal.saude.gov.br/portal/saude/profissional/area.cfm?id\\_area=1527](http://portal.saude.gov.br/portal/saude/profissional/area.cfm?id_area=1527).
4. Romero V, Akpınar H, Smith JJ 3rd, Assimos DG. Changing patterns iniatrogenic ureteral injuries. *Rev Urol* 2011;13:e179-83.
5. Reddy PK, Evans RM. 1994. Laparoscopic ureteroneocystostomy. *J Urol*, 152:2057-9
6. Gözen AS, Cresswell J, Canda AE, Ganta S, Rassweiler J, Teber
7. D. Laparoscopic ureteral reimplantation: prospective evaluation of medium-term results and current developments. *World J Urol* 2010;28:221-6
8. Abraham GP, Das K, Ramaswami K, George DP, Abraham JJ,
9. Thachil T.Laparoscopic reconstruction of iatrogenic-induced lower ureteric strictures: Does timing of repair influence the outcome? *Indian J Urol*2011;27:465-9.
10. Symons S, Kurien A, Desai M. Laparoscopic ureteral reimplantation: a single center experience and literature review. *J Endourol* 2009;23:269-74
11. Bansal A, Sinha R J, Jhanwar A, Prakash G, Purkait B, Singh V. Laparoscopic ureteral reimplantation with Boari fap for the management of long-segment ureteral defect: A case series with review of the literature. *Turk J Urol*. 2017; 43(3):313-8.

# Miíase Peniana por Dermato Biahominis: Relato de Caso

**André Luiz Mantovaneli Ferreira, Hilário Antônio Castro Junior, Denilson Santos Custódio, Juliano Alves Figueiredo, Mateus Belisario Schettino, Leidy Paola Casas Grajales.**

Hospital Felício Rocho. Belo Horizonte, MG  
Faculdade Ciências Médica. Belo Horizonte, MG

**Correspondência\*:** Av. Senador José Augusto 110  
Apto 501, Bloco 2  
Buritys. Belo Horizonte, MG  
CEP: 30575-847  
andre.lmf@gmail.com

## INTRODUÇÃO

Miíase é uma infestação de hospedeiros vertebrados por larvas de moscas que se alimentam de tecido vivo, líquidos corporais ou alimento ingerido<sup>(1)</sup>.

Entomologicamente, podem ser divididas em três classes: parasitas obrigatórios de tecidos vivos para desenvolvimento larval; parasitas opcionais, cujas larvas geralmente se desenvolvem em tecidos em decomposição, mas podem invadir feridas; e miíases acidentais, cujas larvas e ovos são acidentalmente ingeridas pelo hospedeiro, mas não são mortas no aparelho digestivo<sup>(2,3)</sup>.

Os principais parasitas obrigatórios são das espécies *Dermatobia hominis* (principalmente), *Cochliomyia hominivorax*, *Oestrus Ovis* e são os maiores responsáveis pelos casos de miíase<sup>(4)</sup>. Outras espécies envolvidas são *Sarcophaga*, *Lucilia* e *Callitroga*, classificados como parasitas opcionais<sup>(5)</sup>. Diversas outras espécies são citadas em literatura, porém com menor importância médica.

Inicialmente, na espécie *D. hominis*, ocorre deposição dos ovos da fêmea no tórax de outro inseto, que irão se desenvolver em larvas em 6 dias. Dessa forma, quando o inseto pousar na pele ou mucosa de um ser humano, as larvas serão estimuladas a migrarem, atraídas pelo calor, e irão penetrar

e se instalar em poucos minutos. Após 10 semanas, as larvas saem do hospedeiro em direção ao solo e se transformarão em pupas, para posteriormente, transformarem-se em insetos adultos<sup>(6,7)</sup>.

Essa doença afeta, frequentemente, áreas descobertas do corpo, sendo o acometimento urogenital raro, com poucos relatos prévios. A apresentação desse caso tem importância clínica devido a semelhança com abscessos, furunculoses ou lesões sexualmente transmissíveis, tipo úlcera genital<sup>(1)</sup>.

## OBJETIVO

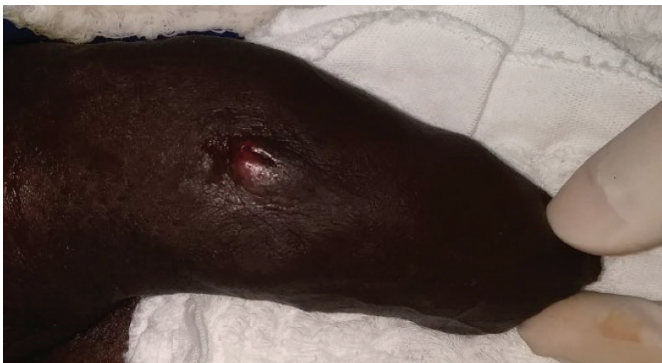Descrever caso clínico de lesão peniana por miíase e realizar revisão de literatura sobre o tema.

## RELATO DE CASO

Paciente de 29 anos, com história de ter realizado viagem para região rural, próxima a cidade de Belo Horizonte, onde praticou pescaria sem uso de roupas íntimas. Evoluiu, aproximadamente, 10 dias após, com nodulação em prepúcio.

**FIGURA 1**

Aspecto inicial da lesão



Fonte: Arquivo Pessoal.

Foi avaliado no serviço de Urologia do Hospital Felício Rocho em janeiro de 2018, e apresentava drenagem serosa por orifício central, indolor, sem linfadenopatia ou edema local, negava sintomas urinários, prurido ou febre. Solicitado ultrassonografia da lesão que suspeitou de miíase genital em corpo cavernoso. A revisão laboratorial não apresentava alterações. Foi submetido, em fevereiro de 2018, a desbridamento cirúrgico, exérese cirúrgica de larva de *Dermatobia hominis*. Material foi enviado a anatomia patológica.

## DISCUSSÃO

Miíase urogenital é uma condição rara, frequentemente confundida com doença sexualmente transmissível, furunculoses ou abscesso peniano<sup>(1)</sup>. A forma mais comum de miíase que acomete humanos é decorrente do parasitismo por *Dermatobia hominis*<sup>(3)</sup>. Entretanto, muitas outras espécies são descritas em literatura, inclusive com acometimento urogenital. Salimiet al.<sup>(6)</sup> cita dois casos de miíase no Irã com acometimento peniano causados por *Lucilia sericatae Wohlfahrtia magnífica*<sup>(6)</sup>. Outros relatos de miíase urogenital por *Fannias calaris*. Werner et al.<sup>(8)</sup> também foram citados. Há relato na Turquia por *Psycho daalbipennis*<sup>(9)</sup>, na Índia por *Chryzomy abeazziana*<sup>(10)</sup>, e na Espanha por *Eristalis tenax*<sup>(11)</sup>.

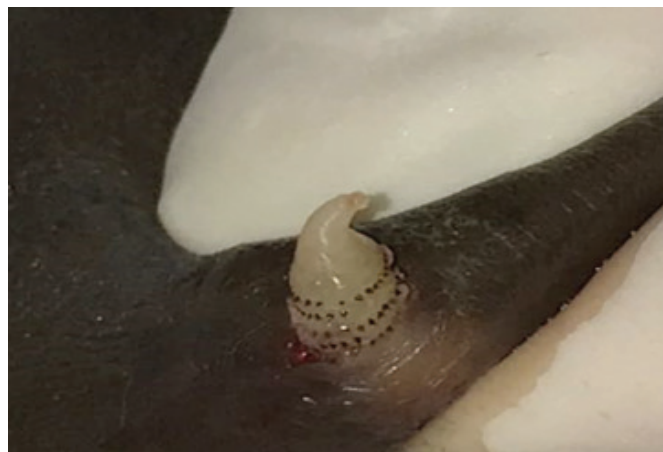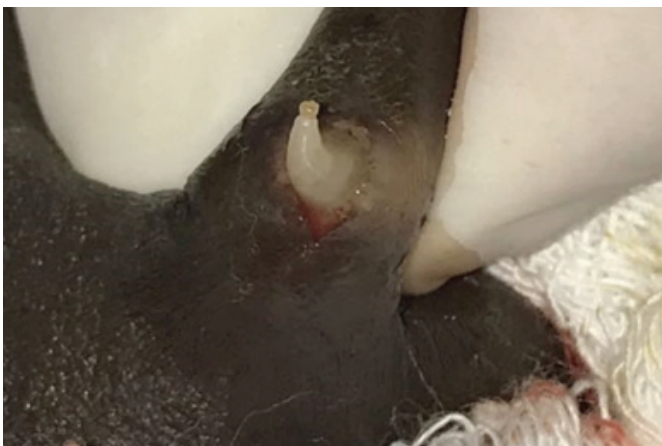Passos et al.<sup>(12)</sup> descreve um caso de *Dermatobia hominis*, inicialmente, tratado como sífilis primária, sem sucesso. Outro artigo desse mesmo autor, relata um quadro tratado com quinolona por sete dias, sem melhora<sup>(7)</sup>. Parkinson et al.<sup>(13)</sup> também cita outro caso de miíase urogenital inicialmente tratada, erroneamente, com flucloxacilina.

A presença de um poro central com secreção exsudativa e um espiráculo respiratório característico da larva confirmam o diagnóstico<sup>(12)</sup>. Por se tratar de diagnóstico clínico, pode ser um desafio para médicos não habituados a doenças tropicais.

O tratamento adequado, usualmente, é feito com a oclusão do orifício respiratório do parasita<sup>(12)</sup>. Após administração de

**FIGURA 2**

Incisão e remoção de miíase urogenital.



Fonte: Arquivo Pessoal.

anestesia local, deve-se realizar abertura cirúrgica do orifício e compressão suave ao lado dos nódulos até total re-moção do parasita<sup>(7, 12)</sup>. É recomendada profilaxia de infecções secundárias<sup>(7,12)</sup>.

A ocorrência de miíase em genitália está relacionada a nível socioeconômico muito baixo e maus hábitos de higiene<sup>(3)</sup>. Tavares et al.<sup>(5)</sup> relataram um caso de miíase associado a carcinoma epidermoide do pênis, associado a hábitos de higiene precários. Koifman et al. descreveram outros dez casos dessa associação, também descrita por Singh e Sinha<sup>(2)</sup> na Índia.

## CONCLUSÃO

A miíase genital é rara, porém, facilmente confundida com furunculose e doenças sexualmente transmissíveis. Acomete, principalmente, pacientes de baixo nível socioeconômico e com hábitos de higiene precários.

É fundamental, a conscientização dos profissionais de saúde para o correto diagnóstico e tratamento precoce adequado. Além disso, medidas socioeducativas e de saúde pública, que visam melhorar as condições de higiene corporal, devem ser orientadas aos pacientes para prevenção de novos casos.

## REFERÊNCIAS

1. Lyra MR, Fonseca BC, Ganem NS. Furuncular myiasis on glans penis. *Am J Trop Med Hyg.* 2014;91(2):217–8.
2. Singh V, Sinha RJ. Myiasis with carcinoma in situ of the glans penis: an unusual combination. *Urol J.* 2011 Fall;8(4):269.
3. Koifman L, Barros R, Schulze L, Ornellas AA, Favorito LA. Myiasis associated with penile carcinoma: a new trend in developing countries?. *Int. braz j urol.* [Internet]. 2017 Fev [citado 2019 Dez 11]; 43(1): 73-9. Disponível em: [http://www.scielo.br/scielo.php?script=sci\\_arttext&pid=S1677-55382017000100073&lng=en](http://www.scielo.br/scielo.php?script=sci_arttext&pid=S1677-55382017000100073&lng=en).
4. Hossain MR, Islam KM, Nabi J. Myiasis as a rare complication of male circumcision: a case report and review of literature. *Case Rep Surg.* 2012;2012:483431.
5. Tavares AJ., Barros R, Favorito LA. Urgent penectomy in a patient presenting with epidermoid carcinoma of the penis associated to myiasis. *Int. braz j urol.* [Internet]. 2007 Ago [citado 2019 Dez 11]; 33(4): 521-2. Disponível em: [http://www.scielo.br/scielo.php?script=sci\\_arttext&pid=S1677-55382007000400010&lng=en](http://www.scielo.br/scielo.php?script=sci_arttext&pid=S1677-55382007000400010&lng=en).
6. Salimi M, Goodarzi D, Karimfar M, Edalat H. Human Urogenital Myiasis Caused by *Lucilia sericata* (Diptera: Calliphoridae) and *Wohlfahrtia magnifica* (Diptera: Sarcophagidae) in Markazi

Province of Iran. *Iran J Arthropod Borne Dis.* 2010;4(1):72–6.

7. Passos MRL, Ferreira DC, Arze WNC, Silva JCS, Passos FDL, Curvelo JAR. Penile myiasis as a differential diagnosis for genital ulcer: a case report. *Braz J Infect Dis* [Internet]. 2008 Abr [citado 2019 Dez 11]; 12(2): 155-7. Disponível em: [http://www.scielo.br/scielo.php?script=sci\\_arttext&pid=S1413-86702008000200012&lng=en](http://www.scielo.br/scielo.php?script=sci_arttext&pid=S1413-86702008000200012&lng=en).
8. Werner H, Rall E, Hendrischk A. [Urogenital myiasis with *fanniascalaris*]. *Dtsch Med Wochenschr.* 1975; 100(25):1397–8. [Article in German].
9. Taylan-O Zkan A, Babur C, Kilic S, Nalbantoglu S, Dakilic I, Mumcuoglu KY. Urogenital myiasis caused by *Psychoda albipennis* (Diptera: Nematocera) in Turkey. *Int J Dermatol.* 2004; 43(12):904–5.
10. Wadhwa V, Kharbanda D, Rai S, Uppal B. Urogenital myiasis due to *Chryzomiabezziana*. *Indian J Med Microbiol.* 2006; 24(1):70–1.
11. Gonzalez M, Maurice, Comte M, Greissy; Monárdez P, Javiera, Diaz de Valdes L, Marcelo Matamala C, Iván. Accidental genital myiasis by *Eristalis tenax*. *Rev Chil Infectol.* 2009; 26(3):270–2.
12. Passos MR, Barreto NA, Varella RQ, Rodrigues GH, Lewis DA. Penile myiasis: a case report. *Sex Transm Infect.* 2004;80(3):183–4.
13. Parkinson RJ, Robinson S, Lessells R, Lemberger J. Fly caught in foreskin: an usual case of preputial myiasis. *Ann R Coll Surg Engl.* 2008;90(4):7–8.

# Acesso Trimodal na Abordagem da Litíase Complexa em Paciente com Rim em Ferradura

Mateus Belisário<sup>1</sup>, Hilário Antônio de Castro Junior<sup>\*1</sup>, Denilson Santos Custódio<sup>1</sup>, Thomaz de Oliveira Protti<sup>2</sup>, Kássio Covre<sup>2</sup>

1) Urologia - Hospital Felício Rocho, Belo Horizonte – MG.

2) Urologia/Cirurgia Geral - Hospital São Sebastião, Viçosa – MG.

---

**Correspondência\*:** Av do Contorno, 9530  
2º Andar Secretaria da Urologia – Bairro Prado  
CEP : 30110-934  
Telefone (31)35147002  
hilario.castro@gmail.com

---

## INTRODUÇÃO

O Rim em Ferradura (RF) é uma das anomalias de fusão renal congênitas mais frequentes, com incidência de 1:400 a 1:500 nascidos vivos. Os cálculos renais são frequentes em pacientes adultos com RF, sendo cerca de 60% a incidência<sup>(1)</sup>. Por se tratar de anomalia anatômica, a nefrolitíase no RF é desafiadora ao Urologista, mesmo para os mais experientes. Muitas vezes a anomalia de fusão e rotação predis põe a cálices em determinados casos inacessíveis por Ureteroscopia Flexível (UF).

Quando necessário o tratamento cirúrgico, várias são as modalidades terapêuticas disponíveis. A cirurgia renal percutânea no paciente com RF é uma das opções mais utilizadas, porém deve-se tomar cuidado com as relações anatômicas, a lesão de cólon cinco vezes mais comum neste grupo de pacientes.

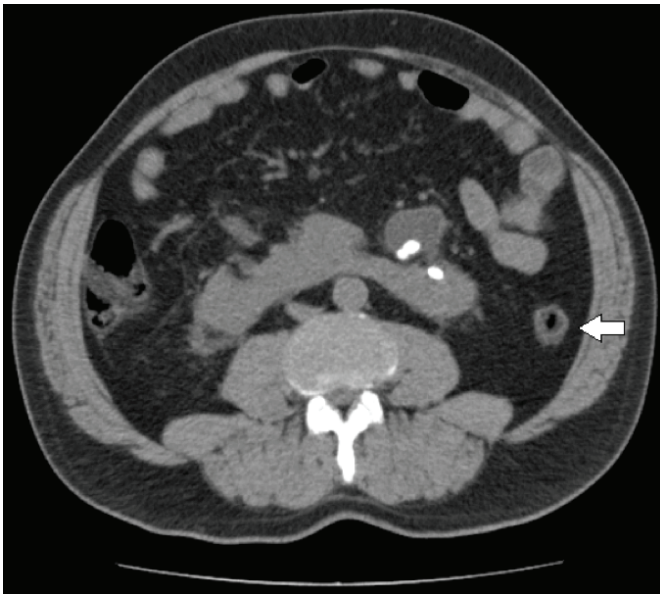
Este relato de caso visa apresentar um acesso pouco utilizado para estes pacientes, combinando a ureteroscopia flexível com a Nefrolitotripsia Percutânea (NLPC), após liberação do cólon e punção renal guiada por Videolaparoscopia (VLP).

## RELATO DE CASO

Trata-se de paciente masculino, 57 anos, com relato de dor lombar crônica recorrente e episódios repetidos de admissão em urgência por cólica renal, mais notadamente à esquerda. Propedêutica urológica inicial mostrou nefrolitíase esquerda múltipla em rim em ferradura, função renal preservada e ausência de Infecção do Trato urinário (ITU). Detalhes da Tomografia Abdominal Total são mostrados na figura 1.

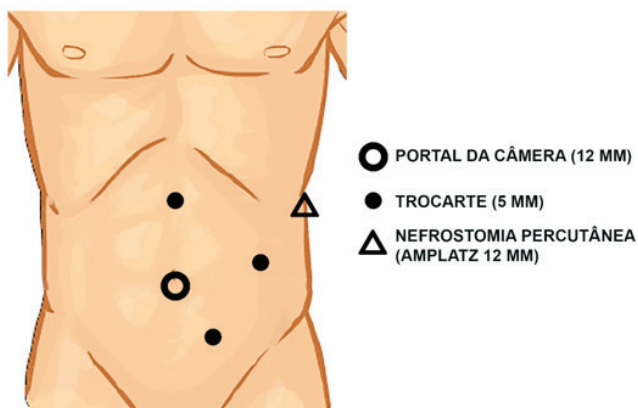
**FIGURA 1**

Corte axial de Tomografia Computadorizada (TC) evidenciando rim em ferradura com cálculos calcínicos múltiplos, de dimensões variadas, sendo os maiores com até 18mm e densidade média de 1300 UH. Seta indicando cólon retrorrenal.



Fonte: Arquivo Pessoal.

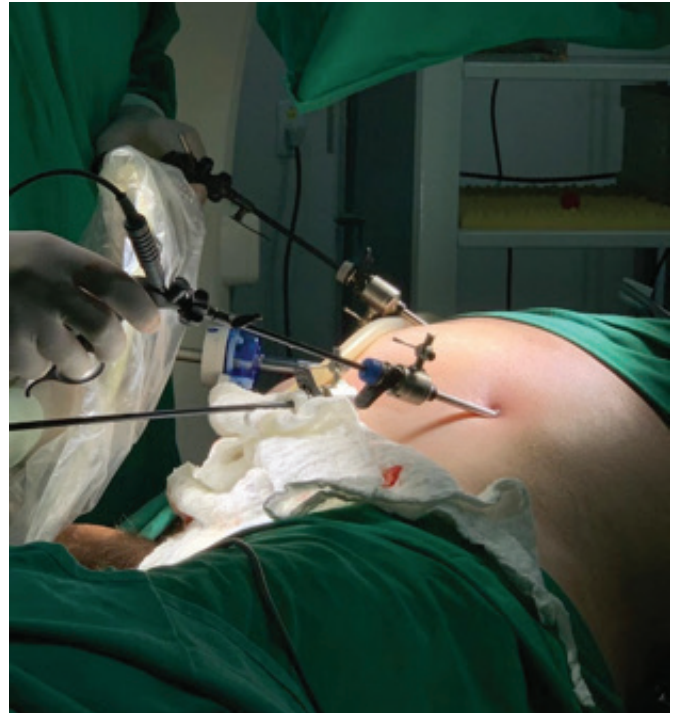**FIGURA 2**



Fonte: Arquivo Pessoal.

**FIGURA 3**

**Posicionamento de portais e NLPC**



Fonte: Arquivo Pessoal.

Procurou assistência urológica inicialmente e devido ao cólon retrorrenal, optou-se por UF, com resultado insatisfatório. Sendo assim, após nova avaliação por nossa equipe, optamos por realização de “acesso trimodal”, principalmente devido a relação do cólon com o sítio de punção da NLPC.

Realizado então acesso laparoscópico tradicional para patologias do trato urinário à esquerda, seguido de acesso retrógrado ao sistema coletor clássico para UF, sob visão fluoroscópica, foi então feito acesso percutâneo guiado por laparoscopia, fluoroscopia e visão direta endoscópica. Assim, foi possível e segura a remoção de todos os cálculos do sistema coletor, combinando a NLPC, UF e a videolaparoscopia. Optamos por manter o paciente sem nefrostomia.

O tempo operatório total foi de 180 minutos e o sangramento per-operatório foi desprezível. Realizamos TC de abdome total sem contraste no 1º DPO identificando ausência de fragmentos residuais. O paciente recebeu alta hospitalar no 2º DPO e continua sob acompanhamento urológico sem complicações até o momento.

## DISCUSSÃO

A prevalência do rim em ferradura é em torno de 1 para 400 nascidos vivos, sendo duas vezes mais comum em homens do que em mulheres. A fusão dos pólos inferiores é a anormalidade mais prevalente <sup>(1)</sup>. A distorção anatômica, representada principalmente por má rotação e vascularização atípica, além de implantação alta do ureter na maioria das vezes, são fatores dificultadores para abordagem cirúrgica destes pacientes além de serem fatores predisponentes à formação de cálculos <sup>(1)</sup>.

As relações anatômicas do RF influenciam de maneira decisiva a modalidade de tratamento. Estudo tomográfico para programação cirúrgica é mandatório para otimização dos resultados em relação às taxas livres de cálculos e redução das complicações.

Entre as opções de tratamento, a NLPC e UF são as mais empregadas. Contudo, ainda há como opções a Litotripsia Extracorpórea por Ondas de Choque (LECO), a abordagem laparoscópica e cirurgia aberta, sendo esses procedimentos cada vez menos indicados. A cirurgia percutânea é a geralmente recomendada, levando em consideração as anormalidades anatômicas, para massas de cálculos maiores. Já a UF e a LECO são opções para cálculos únicos e de pequeno volume.

Estudo comparativo entre LECO e UF, mostrou superioridade importante desta, com taxas livres de cálculo de 47,7% versus 73,9% respectivamente. Foi necessário um número superior de retratamentos no grupo da LECO para se alcançar essa taxa <sup>(2)</sup>.

Outra série de literatura corrobora os resultados obtidos por Giusti et al <sup>(2)</sup>, mostrando resultados muito superiores da UF em relação a LECO, SFR variando de 70 a 88,2% de taxa livre de cálculos após única sessão de UF versus 31 a 100% da LECO. Além da UF apresentar menor índice de complicações em relação a NLPC<sup>(3)</sup>.

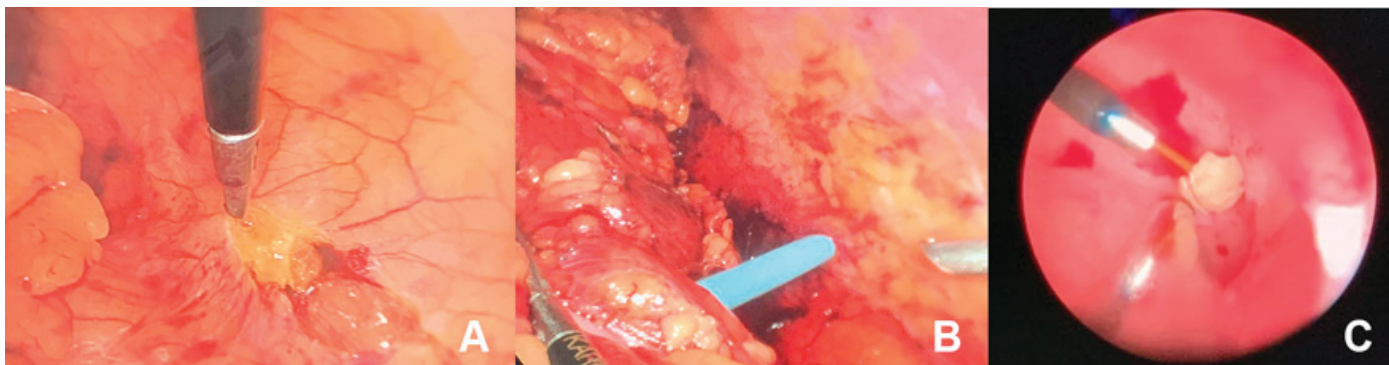
Embora tecnicamente difícil, a NLPC ainda é opção muito usada no tratamento no RF, pois na maioria das vezes há associação de volumosa massa de cálculo com dificuldade anatômica. Estudos multicêntricos não demonstram superioridade do posicionamento prono em relação ao supino, tanto no que diz respeito as TLC quanto complicações <sup>(1)</sup>.

A população de portadores de RF tem incidência superior de cólon retrorrenal. Assim, a realização da NLPC muitas vezes torna-se um desafio <sup>(4)</sup>. A incidência de lesão colônica nos pacientes com RF é superior, mesmo quando o exame radiológico não identifica esta situação, sendo 4,9% superior. Estudo multicêntrico realizado por Kamphius et al. <sup>(5)</sup>, entretanto mostrou não haver diferença em relação as TLC e complicações, quando pacientes com RF e rins ortotópicos foram pareados. Este estudo mostrou somente maior tempo operatório e dificuldade de punção nos pacientes com RF <sup>(5)</sup>.

Devido à dificuldade no tratamento da litíase complexa no RF, modalidades terapêuticas começaram a ser associadas, com resultados favoráveis e superiores quando comparadas ao tratamento de modalidade única. Dinga et al. <sup>(6)</sup> demonstraram segurança e eficácia importante da NLPC associada a

FIGURA 4

**A: Liberação do cólon esquerdo. B: Punção Renal e dilatação do trajeto. C: Visão direta do cálculo “resgatado” por UF e removido pelo acesso percutâneo**



Fonte: Arquivo Pessoal.

UF, Endoscopic combined intrarenal surgery (ECIRS)<sup>(7)</sup>, com taxas de sucesso de cerca de 92.9% em única sessão de tratamento, com índices de complicação similares aos da NLPC convencional. Embora o tempo operatório e o custo sejam maiores, a necessidade menor de procedimentos auxiliares e reinternações tornam as modalidades combinadas opções interessantes.

O acesso laparoscópico associado à NLPC é pouco realizado em nosso meio. Justifica-se por possibilitar a segurança e viabilidade da punção percutânea quando há risco de lesão de órgãos vizinhos. Além disso, permite o tratamento de volumosos cálculos piélicos e de patologia de junção quando existente, no mesmo tempo cirúrgico<sup>(1)</sup>.

No caso em questão, optamos por realizar o acesso laparoscópico para remoção do cólon da área de punção, associando segurança a punção percutânea, já que a massa de cálculos do paciente era volumosa. Associamos a UF devido a existência de litíase múltipla, que não seria bem tratada mesmo com o uso de nefroscópio flexível, devido a anomalia calicinal.

Esta modalidade “trimodal” de tratamento, associando a laparoscopia com ECIRS, torna-se muito útil e efetiva no tratamento da litíase complexa nos pacientes com anomalias renais, oferecendo altas TLC com baixos índices de complicação.

## CONCLUSÃO

Pacientes com litíase complexa, principalmente quando associada a RF, devem ser tratados por equipe com experiência em técnicas minimamente invasivas. O resultado torna-se seguro, eficaz e com baixo índice de complicação. O acesso “trimodal”, deve ser sempre avaliado quando há possibilidade de lesões em órgãos adjacentes na indicação de NLPC.

## REFERÊNCIAS

1. Osther PJ, Razvi H, Liatsikos E, Averch T, Crisci A, Garcia JL, et al; Croes PCNL Study Group. Percutaneous nephrolithotomy among patients with renal anomalies: patient characteristics and outcomes; a subgroup analysis of the clinical research office of the endourological society global percutaneous nephrolithotomy study. *J Endourol.* 2011 Oct;25(10):1627-32.
2. Giusti G, Proietti S, Peschechera R, Taverna G, Sortino G, Cindolo L, et al. Sky is no limit for ureteroscopy: extending the indications and special circumstances. *World J Urol.* 2015 Feb;33(2):257-73.
3. Gokce MI, Tokatli Z, Ser E, Hajiyev P, Akinci A, Esen B. Comparison of shock wave lithotripsy (SWL) and retrograde intrarenal surgery (RIRS) for treatment of stone disease in horseshoe kidney patients. *Int. braz j urol.* [Internet]. 2016 Fev [citado 2020 Feb 02]; 42(1): 96-100. Disponível em: [http://www.scielo.br/scielo.php?script=sci\\_arttext&pid=S1677-55382016000100096&lng=en](http://www.scielo.br/scielo.php?script=sci_arttext&pid=S1677-55382016000100096&lng=en).
4. Skoog SJ, Reed MD, Gaudier FA Jr, Dunn NP. The posterolateral and the retrorenal colon: implication in percutaneous stone extraction. *J Urol.* 1985 Jul;134(1):110-2.
5. Kamphuis GM, Baard J, Westendarp M, de la Rosette JJ. Lessons learned from the CROES percutaneous nephrolithotomy global study. *World J Urol.* 2015 Feb;33(2):223-33.
6. Ding J, Zhang Y, Cao Q, Huang T, Xu W, Huang K, et al. Tailored minimally invasive management of complex calculi in horseshoe kidney. *J Xray Sci Technol.* 2015;23(5):601-10.
7. Cracco CM, Scoffone CM. ECIRS (Endoscopic Combined Intrarenal Surgery) in the Galdakao-modified supine Valdivia position: a new life for percutaneous surgery? *World J Urol.* 2011 Dec;29(6):821-7.

# Lesão Ureteral Iatrogênica Durante Heniorrafia Inguinal

**Ricardo Antônio de Pádua Gandra, Gabriel Henrique de Oliveira Andrade, Natália Vieira Saint-Clair Mafra, Luís Filipe Carvalho Silva, Letícia Taff Carvalho Silva, Rogério Saint-Clair Pimentel Mafra**

Hospital Santa Casa de Belo Horizonte  
Instituto de Ensino e Pesquisa da Santa Casa de Belo Horizonte

**Correspondência\*:** Serviço de Urologia da Santa Casa de Belo Horizonte  
Serviço de Urologia – 9º andar ala A  
Avenida Francisco Sales, 1111  
Santa Efigênia - Belo Horizonte, MG  
CEP: 30150-220  
Fone: (31) 32388752  
E-mail: rogerioscm@yahoo.com.br / ricardopadua@yahoo.com.br

## INTRODUÇÃO

Lesão ureteral traumática é rara e frequentemente ocorre no intraoperatório, mais como lesões iatrogênicas (80%) do que lesões externas (20%), e; representam menos de 1% das lesões geniturinárias traumáticas por causas externas. Lesões ureterais iatrogênicas podem ocorrer após diversos procedimentos cirúrgicos, como histerectomia (54%), cirurgia colorretal (14%), cirurgia pélvica de ovário e bexiga (8%), cirurgias vasculares abdominais (6%) e nas ureteroscopias (2%)<sup>1</sup>. A lesão ureteral durante a herniorrafia é rara<sup>2</sup> e com muitos poucos casos relatados na literatura.

## RELATO DE CASO

Trata-se de paciente com 59 anos, sexo masculino, internado em maio de 2017 no serviço de nefrologia do Hospital Santa Casa de Belo Horizonte, transferido de cidade do interior do estado via central de leitos, devido quadro de insuficiência renal crônica agudizada. Relato de ter sido submetido a herniorrafia inguinal a direita em julho de 2016 por inguinotomia, sendo convertida a incisão suprapúbica,

porém sem maiores informações do ato cirúrgico.

História de diabetes mellitus tipo 2, hipertensão arterial e doença renal crônica de provável origem diabética estágio IIIb em março de 2016. Ultrassom (US) de vias urinárias de outubro de 2016 evidenciando coleção anecóica lobulada contendo septações com aproximadamente 672ml de volume, em região póstero-lateral direita da bexiga, ocasionando ectasia do terço distal do ureter direito até o sistema pielocalicinal e tomografia computadorizada (TC) de fevereiro de 2016 com imagem hipodensa, septada, na região pélvica direita podendo corresponder a porção distal do ureter, tortuosa e bastante dilatada condicionando hidroureteronefrose ipsilateral.

Solicitado novos exames laboratoriais na internação, que mostraram piora da função renal com doença renal crônica em estágio IV por provável fator obstrutivo, e novo US de vias urinárias mantendo coleção pélvica e hidronefrose acentuada a direita.

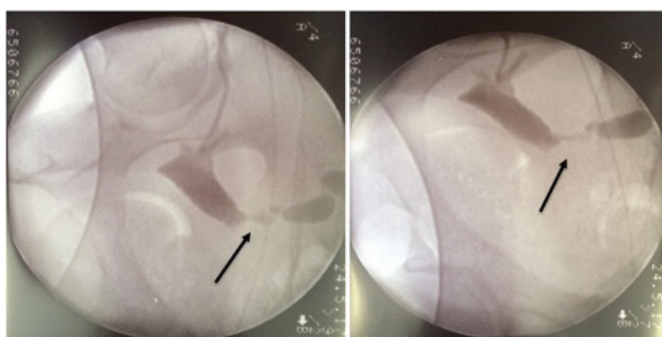
Paciente, então, avaliado pela equipe de urologia que, após

discussão clínica, foi sugerido a realização de nefrostomia eco dirigida pela equipe de radiologia, para desobstrução do trato urinário e realização de pielografia anterógrada para melhor decisão terapêutica. Realizado pielografia anterógrada guiada por US com contraste iodado e posteriormente realizado TC, no qual a imagem sugerida foi do ureter direito muito dilatado e enovelado em seu terço médio/distal. Optado pelo radiologista de realizar ureterostomia eco dirigida. Mantivemos paciente internado por mais 14 dias para controle clínico e preparo para realização de reimplante ureteral. Ele assinou o termo de consentimento para o tratamento cirúrgico.

Antes do procedimento, no bloco cirúrgico, realizamos ureterografia guiada por radioscopia [Figura 1], mantendo ureter dilatado, porém menor calibre que antes da ureterostomia. Retirado cateter. Submetido a laparotomia infraumbilical sob raquianestesia com achado de ureter direito muito dilatado e afilamento abrupto em região distal próximo a bexiga. Optamos por ressecar a parte estenosada do ureter e realizar reimplante ureteral pela técnica de Politano. Após abertura da bexiga, encontramos fio cirúrgico (Polipropileno) no interior dessa, ocluindo completamente o óstio ureteral direito, sendo removido. Realizado o reimplante ureteral e instalação de cateter duplo J. Paciente manteve internado por mais 3 dias, com melhora relativa da função renal, recebendo alta em boas condições. Cateter duplo J retirado após 4 semanas. Controle ultrassonográfico, após retirada do cateter, sem evidência de hidronefrose à direita. Mantivemos paciente em acompanhamento urológico ambulatorial.

**FIGURA 1**

Ureterografia anterógrada realizada em ureterostomia guiada por radioscopia evidenciando ureter dilatado até terço distal onde há afilamento



Fonte: Arquivo Pessoal.

## DISCUSSÃO

Hérnias inguinais e femorais são, em conjunto, a terceira causa de visitas ambulatoriais para queixas gastrointestinais desde 2004. A prevalência é estimada entre 5 a 10% nos Estados Unidos. A hérnia inguinal é a mais comum dentre as hérnias da parede abdominal; sendo também o tipo de hérnia mais comum de forma geral.<sup>3</sup>

O reparo da hérnia inguinal consiste na cirurgia mais comum, registrando acima de 20 milhões de casos realizados por todo o mundo ao ano.<sup>4</sup>

As complicações urológicas mais prevalentes da herniorrafia inguinal com uso de tela descritas na literatura incluem a retenção urinária, a lesão de bexiga, a dor neuropática e as complicações testiculares, estas divididas entre: orquite isquêmica e atrofia testicular. Outras complicações mais raras são a dor ejaculatória, azoospermia e hidrocele.<sup>5</sup>

A lesão ureteral após correção de hérnia na virilha é extremamente rara. Intra-operatoriamente o ureter pode ser lesionado ao ligá-lo com sutura, por incisão ou secção completa, avulsão, devascularização ou devido a dano térmico com cautério.<sup>6</sup> Portanto, o cirurgião deve conhecer bem a anatomia da região inguinal e atentar-se que a hérnia inguinal pode conter o trato urinário inferior, especialmente se o paciente se apresentar com sintomas urinários obstrutivos. A avaliação radiológica pré operatória é aconselhada em tais casos para evitar lesões no ureter e / ou na bexiga.<sup>7</sup>

## CONCLUSÃO

A lesão ureteral iatrogênica durante herniorrafia inguinal é muito rara, porém pode ocorrer, levando a complicações graves como infecções, obstruções urinárias e até lesão renal irreversível, portanto o cirurgião deve suspeitar precocemente para melhor terapêutica a fim de minimizar essas complicações.

## REFERÊNCIAS

1. Nardoza Júnior A, Zerati Filho M, Reis RB. Urologia fundamental. 1 ed. São Paulo: Planmark Editora Ltda, 2010; 1: 300 – 301.
2. Sharma RK, Murari K, Kumar V, and Jain VK. Inguino-scrotal extra-peritoneal herniation of a ureter. Can. J. Surg, 2009; 52: E29 – E30.
3. Brooks DC, Hawn M. Classification, clinical features and diagnosis of inguinal and femoral hernias in adults. Uptodate. Jul.2015. Disponível em: <http://www.uptodate.com/contents/classification-clinical-features-and-diagnosis-of-inguinal-and-femoral-hernias-in-adults>.
4. Bay-Nielsen M, Kehlet H, Strand L et al. Quality assessment of 26,304 herniorrhaphies in Denmark: a prospective nationwide study. Lancet 2001; 358:1124.
5. Flávio VN et al. Complicações urológicas da heniorrhafia inguinal com uso de tela. Revista Urominas, 2016; 2318-0021: 28-33.
6. Lyncha TH, Martinez-Pineiro L. EAU Guidelines on Urological Trauma. European Urology, 2005; 47: 1–15.
7. Eziyi AK et al. Case Report -Herniorrhaphy: an unusual cause of ureteral injury in Nigeria. John Wiley & Sons Ltd, 2014; 247-249.

# Tratamento Cirúrgico do Linfedema Penoscrotal

Leonardo Martins Caldeira de Deus\*<sup>1</sup>, Marcelo Esteves Chaves Campos<sup>2</sup>, Paulo Vilela Neto<sup>1</sup>, Eduardo Vitor de Castro<sup>2</sup>, Reginaldo Martello<sup>2</sup>, Augusto Barbosa Reis<sup>2</sup>

1) Residente em Urologia do Hospital das Clínicas da Universidade Federal de Minas Gerais

2) Preceptor da Residência de Urologia do Hospital das Clínicas da Universidade Federal de Minas Gerais

**Correspondência\*:** Alameda Vereador Álvaro Celso, 250  
Apto 211 – Santa Efigênia  
Belo Horizonte, MG  
CEP 30150-260  
Email: leonardo\_mcaldeira@yahoo.com.br

## INTRODUÇÃO

O linfedema penoscrotal (LP) é classificado em primário (idiopático ou congênito), quando há formação aberrante do sistema linfático, ou secundário (obstrutivo) a trauma cirúrgico, radioterapia, infiltração maligna, doenças venéreas ou infecções parasitárias. Trata-se de uma condição limitante que afeta negativamente a qualidade de vida e a autoestima do paciente, com prejuízo a deambulação, micção, atividade sexual e higiene local.<sup>1,2</sup>

O acúmulo de linfa no LP recruta linfócitos, monócitos e fibroblastos, os quais deflagram resposta inflamatória com estímulo à síntese de colágeno. Episódios recorrentes de celulite são comuns e acentuam o processo de fibrose com perda de fibras elásticas e deposição de colágeno. A piora progressiva na drenagem linfática e fibrose cutânea confere à pele aspecto característico à de elefante, razão da denominação elefantíase.<sup>3</sup>

A condução do LP por meio de medidas clínicas apresenta baixa eficácia, sendo a excisão do linfedema a melhor opção de escolha.<sup>4</sup> Objetivou-se com o presente trabalho relatar nossa experiência no manejo do LP, além de realizar revisão sistemática da literatura sobre o tema.

## MÉTODOS

Foram relatados dois casos de pacientes com diagnóstico de LP, submetidos a escrotoplastia no período entre fevereiro de 2015 e março de 2019 no Hospital das Clínicas da Universidade Federal de Minas Gerais (HC-UFMG) após aplicação de termo de consentimento livre esclarecido para publicação em revista médica.

Em março de 2019, realizou-se revisão sistemática na base de dados MEDLINE e SCIELO, utilizando o método PRISMA. A estratégia de busca foi a combinação dos termos MESH “Elephantiasis”, “Male Genital Diseases”, “Lymphedema”, “Scrotum” e “Penile Diseases” com os textos livres “surgery”, “scrotoplasty” e “treatment” e combinação dos termos “elefantíase”, “linfedema”, “escroto” e “doenças do pênis” do Decs-BIREME com os textos livres “cirurgia”, “escrotoplastia” e “tratamento”. Além disso, foi realizada uma busca ativa nas listas de referência de todos artigos encontrados. O estudo selecionou artigos que abordavam o tratamento clínico e cirúrgico das manifestações associadas ao LP secundário.

## RESULTADOS

Foram selecionados oito trabalhos, sendo um ensaio clínico randomizado, uma revisão sistemática, um estudo prospectivo, três artigos de revisão e duas séries de caso.

## CASO CLÍNICO 1

Paciente 73 anos, submetido em 1989 a penectomia parcial, linfadenectomia inguinal e radioterapia adjuvante como forma de tratamento para câncer de pênis (figura 1A). No pré-operatório para escrotoplastia, apresentou-se com quadro de dor escrotal, febre e abscesso escrotal com fistulização de secreção purulenta para região perineal. Foi submetido a desbridamento cirúrgico na urgência, cistostomia e antibioticoterapia (figura 1B). Optado por tratamento conservador com fechamento por segunda intenção e curativo local, com proposta de reabordagem cirúrgica após melhora clínica (figura 1C). Devido ao histórico de radioterapia e possível acometimento da circulação periférica da pele em porção medial da coxa, optou-se por escrotoplastia por avanço de retalho da pele lateral do escroto, fechamento de cistostomia e orquiectomia. Evoluiu no pós-operatório com diurese espontânea por coto peniano e melhora do aspecto estético final (figura 2).

## CASO CLÍNICO 2

Paciente 48 anos, apresentava-se com aumento do volume escrotal nos últimos 2 anos devido a filariose penoescrotal. Submetido a dissecação e isolamento de testículos e funículo espermático, exérese de toda pele acometida pelo linfedema e escrotoplastia com rotação de retalho de pele da região inguinal (figura 3). Evoluiu no segundo dia pós-operatório com deiscência de sutura peniana após episódio de ereção peniana, sendo optado apenas por aproximação das bordas da pele com pontos simples.

## DISCUSSÃO

A fisiopatologia do LP relaciona-se ao comprometimento bilateral das cadeias linfáticas inguinais. Zugor et al (2008) recomenda como tratamento inicial compressão local por meio de suporte escrotal, elevação peniana, drenagem linfática diária e uso de antibióticos para prevenir episódios de celulite.

Em países endêmicos, a filariose é a principal causa de LP. Representada no caso 2, trata-se de doença parasitária que afeta cerca de 67,8 milhões de pessoas que vivem em países em desenvolvimento. É causada pelos agentes

Wuchereriabancrofti, Brugiamalayi e B. timori após picada de mosquitos do gênero Culex. Os nematóides passam da pele para canais linfáticos, promovendo alterações inflamatórias, déficit na drenagem linfática e edema indolor da região penoescrotal. O diagnóstico é feito pela detecção de microfilárias, antígenos ou anticorpos antifilariosais no sangue periférico ou do verme adulto no tecido extirpado.<sup>5-7</sup> Os parasitas adultos podem viver no sistema linfático por 6 a 8 anos e serem visualizados ao exame ultrassonográfico por meio do sinal da dança das filárias.<sup>4</sup> Zugor et al (2008) descreve a infecção crônica por Chamydiatrachomatis no linfogranuloma venéreo como outra causa de linfedema em órgãos genitais.

Após identificação da doença de base, o tratamento objetiva a remoção do agente responsável pela obstrução dos linfáticos a fim de restaurar a drenagem fisiológica. Se de origem oncológica, avaliar ressecção dos tumores primários e complementação com radioterapia e quimioterapia quando indicados. O ensaio clínico duplo cego randomizado controlado por placebo conduzido por Mand et al (2009) na avaliação de filariosepenoescrotal evidenciou que o uso de doxiciclina por 21 dias na dose 200mg/dia, seguida por dose única de dietilcarbamazina (6mg/kg), droga com ação sobre vermes adultos, levou à ausência sustentada de microfilaremia por mais de um ano, redução em mais de 95% dos ninhos de vermes adultos vistos em ultrassom de escroto e melhora do edema associado à dilatação dos vasos linfáticos.

Na fase crônica da doença, o edema é irreversível devido ao processo fibrótico subjacente. A escrotoplastia é a cirurgia de eleição nesses casos e o princípio básico consiste em exérese do tecido acometido pelo linfedema, sem comprometer uretra, testículos ou funículo espermático.<sup>4</sup> No caso 1, a opção por orquiectomia justificou-se pelos baixos níveis de testosterona total sérica, prole já constituída sem desejo reprodutivo e grande quantidade de tecido de granulação envolvendo ambos testículos. Foi proposto ao mesmo reposição hormonal exógena com controle trimestral. No caso 2, houve preservação de testículos e anexos, objetivando melhora do aspecto estético e preservação das funções sexual e reprodutiva do paciente. Garaffa et al (2008) associa a extirpação parcial de pele acometida pelo linfedema com elevada taxa de recidiva e necessidade de novas abordagens cirúrgicas. A revisão sistemática conduzida por Lim et al não identificou diferença entre técnicas cirúrgicas para correção de LP (2015).

A drenagem linfática do pênis e do escroto é feita para linfonodos inguinais, exceto o prepúcio que drena para linfáticos profundos. Portanto, o este último deve ser preservado e utilizado como retalho na cobertura peniana quando a pele da haste é acometida pelo linfedema. Com a progressão da

lesão, a pele da região inguinal tende a se esticar e formar a parte lateral externa do escroto. Geralmente não é acometida pelo linfedema e pode ser utilizada na escrotoplastia. Outra opção é o avanço do retalho de pele da face medial da coxa na confecção do novo escroto.<sup>5,6</sup> Garaffa et al (2008) sugere o uso de ciproterona por 7 dias a fim de evitar ereção nos primeiros dias de pós-operatório e complicações como deiscência, conforme observado no caso 2.

O linfedema envolve apenas a pele e tecido subcutâneo, sem comprometer estruturas profundas à fáscia de Buck e à fáscia espermática externa do cordão. Hidrocele é um achado comum, devendo-se proceder com eversão e excisão do excesso de túnica vaginal. A principal complicação pós-operatória é o hematoma escrotal, acometendo até 30% dos pacientes. Necrose, deiscência e infecção com necessidade de reabordagem cirúrgica ocorre em até 18% dos casos.<sup>4,6</sup>

Em uma série de casos, 350 homens com LP foram submetidos a tratamento cirúrgico com excisão de toda pele e tecido subcutâneo acometido pela doença, reconstrução escrotal com

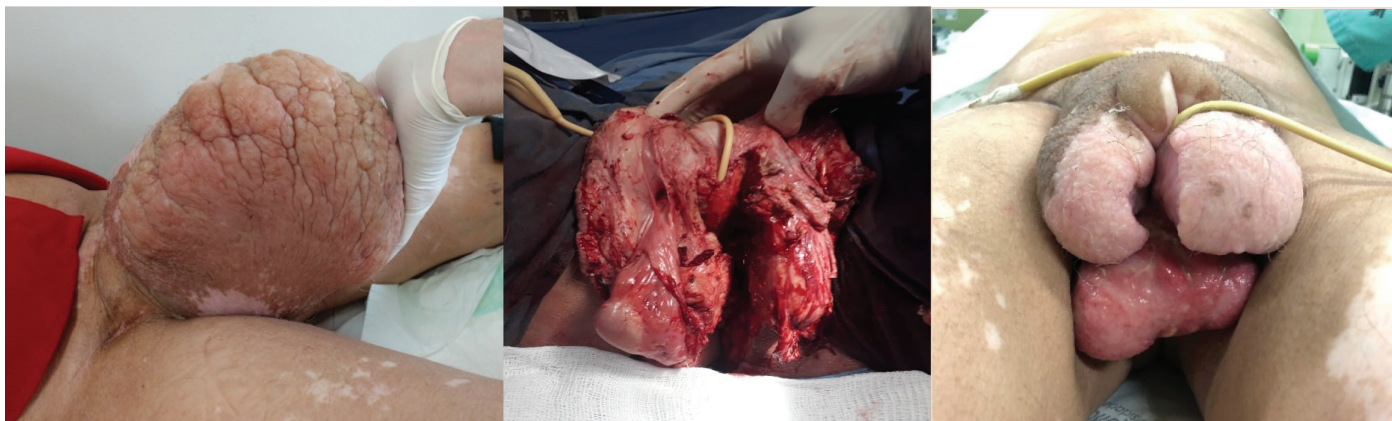
enxerto de pele parcial ou avanço de retalho. A taxa de complicação pós-operatória foi de 19,4%, sendo hematoma (8,2%) e infecção com formação de abscesso (10,6%) os principais. Septicemia por filária ocorreu em 2 casos e apenas 20,5% dos pacientes apresentaram esfregaço sanguíneo positivo na pesquisa de microfilária. Houve recorrência do linfedema em 7,3% dos pacientes, sendo atribuído como causa a descontinuidade de medicações anti-filárias.<sup>8</sup>

## CONSIDERAÇÕES FINAIS

A escrotoplastia apresenta resultados estéticos aceitáveis e é uma alternativa segura e eficaz no tratamento do LP. Estudos prospectivos e com amostragens maiores são necessários para definir a efetividade dos tratamentos cirúrgicos a longo prazo.

**FIGURA 1**

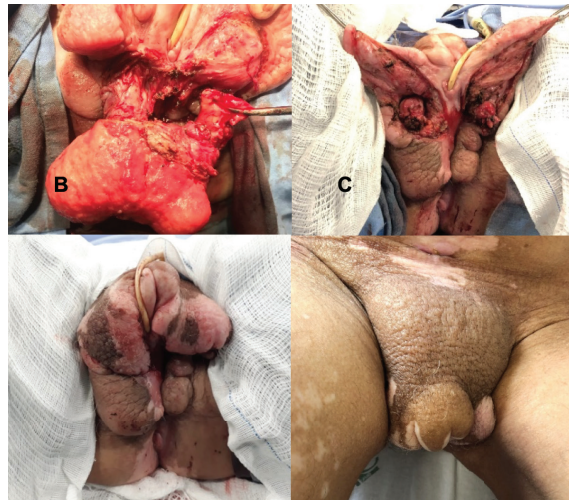
A) aspecto do LP no pré-operatório. B) desbridamento cirúrgico com preservação de testículos e cateterização de uretra em coto peniano. C) pós-operatório tardio com testículos revestidos por tecido de granulação, excesso de pele escrotal espessada por linfedema, cistostomia e uretra cateterizada.



Fonte: Arquivo Pessoal.

**FIGURA 2**

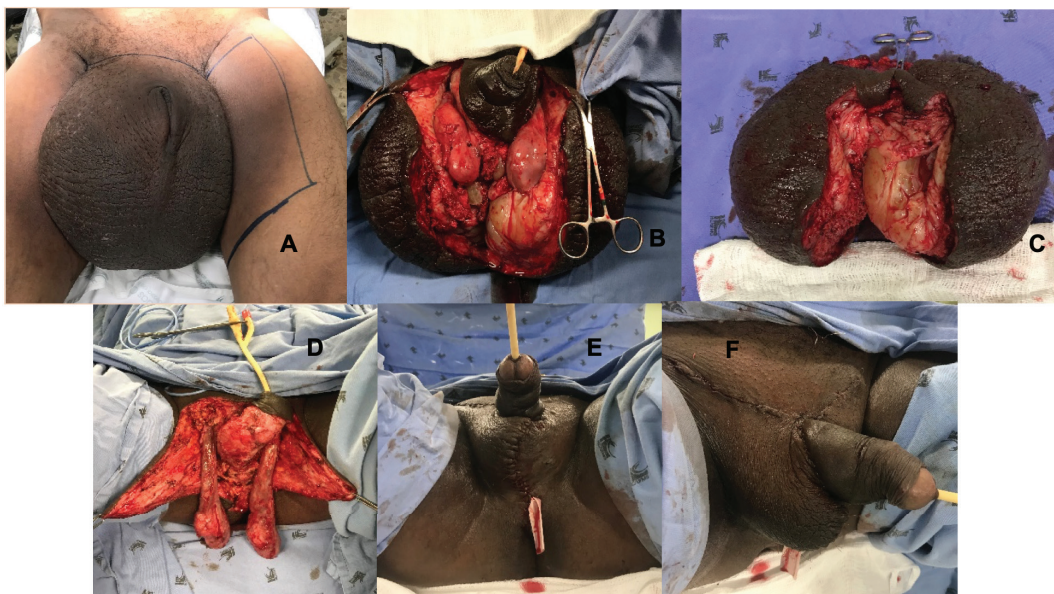
A) individualização de testículos e realização de orquiectomia. B) Pele lateral do escroto utilizada na escrotoplastia. C) Aspecto no pós-operatório imediato. D) Aspecto final no pós-operatório tardio



Fonte: Arquivo Pessoal.

**FIGURA 3**

A) aspecto do LP no pré-operatório. B) incisão do escroto com identificação dos testículos. C) Peça cirúrgica após extirpação de toda pele acometida pelo linfedema. D) exposição de testículo, funículo espermático e retalho de pele lateral do escroto. E e F) Aspecto final no pós-operatório imediato da escrotoplastia e posicionamento de dreno.



Fonte: Arquivo Pessoal.

## REFERENCIAS

1. Zugor V, Horch RE, Labanaris AP, Schreiber M, Schott GE. Penoscrotalelephantiasis: diagnostics and treatment options. *Urologie A*. 2008; 47(4):472-6.
2. Mand S et al. Macrophilicidal activity and amelioration of lymphatic pathology in bancroftian filariasis after 3 weeks of doxycycline followed by single-dose diethylcarbamazine. *Am J Trop Med Hyg*. 2009; 81(4):702-11.
3. Garaffa G, Christopher N, Ralph DJ. The management of genital lymphoedema. *BJU Int*. 2008; 102(4):480-4.
4. Irdam GA, Fadhly S. Scrotal reconstruction of a lymphoedema. *Urol Case Rep*. 2018; 20: 9-11.
5. Lim KH, Speare R, Thomas G, Graves P. Surgical treatment of genital manifestations of lymphatic filariasis: a systematic review. *World J Surg*. 2015; 39(12): 2885-99.
6. Salako AA, Olabanji JK, Oladele AO, Alabi GH, Adejare IE, David RA. Surgical reconstruction of giant penoscrotal lymphoedema in Sub-Saharan Africa. *Urology*. 2018; 112: 181-5.
7. Brotherhood HL, Metcalfe M, Goldenberg L, Pommerville P, Bowman C, Naysmith D. A surgical challenge: idiopathic scrotalelephantiasis. *Can Urol Assoc J*. 2014; 8(7-8):E500-7.
8. Dandapat MC, Mohapatro SK, Patro SK. Elephantiasis of the penis and scrotum. A review of 350 cases. *Am J Surg*. 1985; 149(5):686-90.